BINDEGEWEBE UND HISTOLOGIE DER GEFÄSSBAHNEN VON ANODONTA CELLENSIS

INAUGURAL-DISSERTATION
ZUR ERLANGUNG DER DOKTORWÜRDE
DER HOHEN PHILOSOPHISCHEN FAKULTÄT
DER KGL. UNIVERSITÄT ZU MARBURG

VORGELEGT

VON

FRIEDRICH WETEKAMP
AUS LIPPSTADT

ACAD.
LUGD. BAT.
BIBL.

MARBURG
1914

Von der philosophischen Fakultät als Dissertation angenommen
am 2. Februar 1914.

Berichterstatter: Geh. Reg.-Rat Prof. Dr. E. Korschelt.

(Sonderabdruck aus: »Zeitschrift für wissenschaftl. Zoologie«, Bd. CXII, Heft 3.)

Inhaltsverzeichnis.

Seite

I. Einleitung 434
II. Material und Methode 435
III. Das Bindegewebe 437
A. Das Darmbindegewebe 437
1. Das fibrilläre Bindegewebe 437
a. Verbreitung 437
b. Histologie 446
c. Elastische Fasern 553
d. Histogenese der elastischen Fasern 455
(Anhang): Das fibrilläre Bindegewebe der Mundlappen.
2. Das »zellige Bindegewebe« 457
B. Das lacunäre Gewebe 462
1. Die Langerschen Blasen 462
a. Literaturübersicht 462
b. Verbreitung 464
c. Histologie 469
α. Struktur des ganzen Gewebes 469
β. Struktur der einzelnen Zellen 470
d. Das Glykogen und seine Bedeutung 473
e. Herkunft der Langerschen Blasen 475
2. Das echte lacunäre Gewebe 477
a. Verbreitung und Histologie 477
α. Im Eingeweidesack und Mantel 477
β. Mantelrand und Fußkante 488
(Anhang): Die Schwellung des Fußes.
γ. Mundlappen 493
δ. Leber 494
ε. Niere und Reno-Pericardialwand 494
b. Einschlüsse 501
α. Fett, Kalk, Pigment 501
β. Parasiten 504

Seite
C. Die Grenzmembranen 505
D. Das Perimysium 507
E. Fibrillenentstehung 515
IV. Histologie der Gefäßbahnen 517
A. Arterien 517
B. Venen 521
Literatur 522

I. Einleitung.

Die vorliegende Arbeit behandelt das Bindegewebe von *Anodonta cellensis* und schließt sich einer Reihe von Untersuchungen über die Morphologie und Histologie der Najaden an, die in den letzten Jahren im hiesigen Institut bearbeitet wurden. Zu ihren Aufgaben gehörte es auch, die von SCHWANECKE ausgeführten Untersuchungen über die Morphologie des Blutgefäßsystems insofern fortzusetzen, als die Histologie der Übergangsbahnen im Bindegewebe genauer festzustellen war, durch deren Füllung mit Blut die schon lange bekannte Schwellung des Fußes der Najaden bewirkt wird. Aber auch das übrige Bindegewebe, wie wir es z. B. am Darm finden, wurde einer eingehenden Untersuchung unterzogen; ferner wurde in einem besonderen Abschnitt die Histologie und die Bedeutung der LANGERschen Blasen berücksichtigt, deren Natur lange Zeit unbekannt geblieben ist und die erst in neuerer Zeit durch einige Untersuchungen näher bekannt geworden sind.

Was die Literatur über den zu behandelnden Gegenstand betrifft, so sucht man vergeblich nach einer umfassenden Bearbeitung des Bindegewebes. Eine etwas eingehendere Darstellung findet sich zwar in den Arbeiten von KOLLMANN und FLEMMING, aber auch diese Untersuchungen wurden nur unternommen, um die Frage nach der Wasseraufnahme durch histologische Untersuchungen zu erörtern. So finden sich denn in der Literatur fast in allen Arbeiten über die Wasseraufnahme auch einzelne Angaben über das Bindegewebe, hier speziell über das Schwellgewebe der Muscheln, die aber kein klares Bild von der Histologie des Bindegewebes bringen, da die Angaben zum Teil ungenau sind und sich auch in vielen Punkten widersprechen. Auf den Wert und die Bedeutung dieser Arbeiten soll in den einzelnen Abschnitten näher eingegangen werden. Außerdem finden sich noch in den Arbeiten, die einzelne Organe der Muscheln behandeln, ich verweise auf die Veröffentlichungen von THIELE über die Mundlappen der Lamellibranchiaten

Muskelfasern mit bindegewebigen Strängen und Fasern vollkommen ausschließt. Als eine für vorliegende Verhältnisse sehr geeignete Färbung ergab sich, nach wiederholt vergeblichen Versuchen mit VAN GIESONschem Gemisch, das sich als vollkommen unbrauchbar erwies, da es stets ungenaue und auch unübersichtliche Bilder ergab, das von MALLORY aufgestellte Farbengemisch, das ich hier anfügen will. Die Schnitte wurden auf einen völlig fettfreien Objektträger mit Wasser aufgeklebt und in folgender Weise gefärbt:

1) Färben in einer 0,1%igen Lösung von Säurefuchsin. Die Dauer der Einwirkung kann verschieden ausfallen, je nachdem man eine mehr oder weniger deutliche Muskelfärbung bekommen will; eine Überfärbung läßt sich leicht durch längere Einwirkung von Wasser und 96%igem Alkohol entfernen. In gewöhnlichen Fällen dürfte eine Zeitdauer von 3—5 Minuten ausreichen. Die Objekte werden kurz in Aqua destillata abgespült und

2) 3 Minuten in eine 1%ige Phosphormolybdänsäurelösung übertragen. Nach abermaligem Abwaschen kommen die Objekte dann

3) in die eigentliche Farbe, in der sie $1^1/_2$—2 Minuten verweilen. Die Lösung 3 setzt sich wie folgt zusammen:

Anilinblau	0,5
Orange G	2,0
Oxalsäure	2,0
Aqua dest.	100,0

Die Färbung läßt sich ziemlich gut mit bloßem Auge an der blauen Farbe des Bindegewebes verfolgen. Nach kurzem Abspülen in Aqua dest., 96% und absolutem Alkohol werden die nunmehr fertigen Objekte in Xylol aufgehellt und in Kanadabalsam eingeschlossen.

Diese Färbung ergab ganz überraschende Resultate und trotz der vielfachen Farbentönungen blieb das Bild durchaus klar und übersichtlich. Deutlich hoben sich die bis in die feinsten Fasern hinein rot gefärbten Muskelfasern von dem tiefblau gefärbten Bindegewebe ab. Auch die andern Elemente waren zu unterscheiden; so bekamen die Nerven einen violetten Farbton, die Blutkörperchen mehr einen violettblauen, Epithelien und Kerne waren in allen Fällen rot gefärbt. Jedoch muß noch hervorgehoben werden, daß das Gelingen der Färbung von einer guten Lösung 3 in hohem Maße abhängig ist, die anscheinend erst ein gewisses Alter besitzen muß, um die gewünschten Reaktionen zu geben, dann aber auch sehr zuverlässig arbeitet. Für feinere histologische Untersuchungen wurde die Eisenhämatoxylinmethode von HEIDENHAIN nach vorheriger Konservierung in Osmiumsäure oder FLEMMINGschem Gemisch angewandt. Zur Untersuchung der elastischen Fasern wurde die von WEIGERT angegebene Resorcinfärbung angewandt. Die Schnitte blieben verschieden lange Zeit, eine halbe Stunde bis 24 Stunden, in der Lösung und wurden nachher in 96%igem Alkohol ausgezogen; es ist ratsam, denselben öfters zu wechseln, da hierdurch die Bilder bedeutend klarer werden. Die elastischen Fasern waren tiefblau, fast schwarz gefärbt und stachen deutlich gegen das gar nicht oder doch nur schwach gefärbte Gewebe ab. Zur Kontrolle wurden andre Schnitte mit der UNNAschen Orceinmethode gefärbt, die Endresultate waren dieselben. In neuerer Zeit sind einige Arbeiten erschienen, die innerhalb von Zellen durch gewisse Reagenzien hervorgehobene Gebilde behandeln, die als Mitochondrien, Chondriosomen, Chondriokonten jetzt wohl allgemein als Plastosomen bezeichnet werden. Um diese Gebilde zu erhalten und zu

färben, wurden Stücke in modifiziertem Flemmingschen starkem Gemisch von folgender Zusammensetzung konserviert und wie folgt weiterbehandelt:

1) Fixieren 3 Tage in
   $^1/_2$% Chromsäure mit 1% Kochsalzzusatz 15 ccm
   2% Osmiumsäure . . . . . 3—4 ccm
   Eisessig . . . . . 3—4 Tropfen.
2) 1 Stunde wässern.
3) 24 Stunden in Acet. pyrolign. rectif. + 1% Chromsäure zu gleichen Teilen.
4) 24 Stunden wässern.
5) Alkohol steigend, Xylol, Paraffin.

Färben der Schnitte:

1) 24 Stunden in einer 4%igen Eisenalaunlösung.
2) Abspülen mit Aqua dest.
   24 Stunden in einer Lösung von sulfalizarinsaur. Natron (1 ccm einer gesättigten Lösung wird mit 80—100 ccm Aqua dest. verdünnt).
3) Abspülen in Aqua dest.
   Erwärmen des Objektträgers in einer Lösung von Kristallviolett bis Dämpfe aufsteigen (3% alkoholische Kristallviolettlösung mit gleichen Teilen Anilinwasser.
4) Differenzieren in 30%igem Eisessig.
5) Waschen in Leitungswasser, bis der Farbton wieder rot wird.
6) Schnitte mit Fließpapier abtrocknen, kurz in Alkohol absolut., Bergamottöl, Xylol, Kanadabalsam.

Nach diesem Verfahren waren die Plastosomen und die aus ihnen entstehenden Fibrillen tief violett gefärbt, und hoben sich deutlich von der fast ganz durchsichtigen Intercellularsubstanz und auch von dem Zellplasma ab. Die weiteren Untersuchungen in dieser Richtung wurden speziell an Präparaten einer nur 14 mm großen *Anodonta* ausgeführt, die ich von Herrn Brück erhielt. Zum Schluß sei noch angegeben, daß das Vorkommen von Kalk nach Alkoholfixation durch Behandlung mit Silbernitrat nachgewiesen wurde. Die Schnitte kamen etwa 5—10 Minuten in eine 10%ige Silbernitratlösung und dann in eine verdünnte Pyrogallussäurelösung. In dieser traten augenblicklich die verkalkten Stellen als schwarze Komplexe deutlich hervor, größere Ansammlungen von Kalkkörnchen waren schon mit bloßem Auge zu erkennen; eine nachfolgende Plasmafärbung mit basischen Farbstoffen ist zulässig.

III. Das Bindegewebe.

A. Das Darmbindegewebe.

1. Das fibrilläre Bindegewebe.

a. Verbreitung.

Um über die Verbreitung des Darmbindegewebes klar zu werden, wird es praktisch sein, kurz den Verlauf des Darmkanals zu besprechen und daran die Besprechung des fibrillären und des von Gutheil be-

schriebenen zelligen Bindegewebes anzuknüpfen. Als Grundlage für den Verlauf und die Lagerung des Darmkanals dient die Arbeit von F. Gutheil, mit der ich bezüglich der Morphologie des Darmkanals ganz übereinstimme, wenn sich auch in bezug auf die Histologie des Darmbindegewebes gewisse Differenzen ergeben, die daraus zu erklären sind, daß Gutheil diese Dinge nicht zum eigentlichen Gegenstand seiner Beobachtungen machen konnte. »An die Mundöffnung schließt sich ein kurzer im Querschnitt ellipsenförmiger Ösophagus an. Nach einer scharfen Verengerung und unter Umbiegung um beinahe einen rechten Winkel erweitert sich der Darmkanal zu dem ansehnlichen Magen. Unter einer abermaligen Umbiegung gegen den Fuß hin verengert sich der Darmkanal wieder und biegt unter Beibehaltung des von nun an überall gleich großen Querschnittes in etwa halbkreisförmigem Bogen um, um dann mit einem scharfen Knick rückwärts zu laufen, dicht neben dem eben beschriebenen Bogen entlang. Unter kleiner Überschneidung macht er nochmals eine scharfe Wendung. Nunmehr erfährt der sich sonst ungefähr gleichbleibende Darmquerschnitt plötzlich eine äußerlich wahrnehmbare verhältnismäßig starke Vergrößerung, die indessen gegen den Austritt aus dem Eingeweidesack hin kontinuierlich bis zur ursprünglichen Größe wieder abnimmt. Unter etwas mehr als einem rechten Winkel tritt alsdann der Darmkanal beim Austritt aus dem Eingeweidesack schräg von unten in den Herzbeutel und das Herz ein, durchbohrt es der ganzen Länge nach, indem er dann frei im Herzlumen liegt und tritt nunmehr oberhalb der hinteren Aorta, die sich bald in zwei Äste gabelt, wieder aus dem Herzen aus. Am oberen Rande des hinteren Schließmuskels entlang laufend, mündet er darauf ohne wesentliche Erweiterung auf einer Papille am hinteren Ende des Adductors durch den After aus.« (Gutheil.)

Betrachten wir nun, nachdem wir uns über die allgemeine Topographie des Darmkanals orientiert haben, die einzelnen Abschnitte genauer und suchen uns über die Verteilung des Darmbindegewebes und vorerst speziell über die Verteilung des fibrillären Bindegewebes klar zu werden. Wie ich schon im Voraus bemerken will, finden wir das fibrilläre Bindegewebe nur in den Falten des Magens und in der Typhlosolis der verschiedenen Darmabschnitte, können daher den Dünndarm außer Acht lassen, denn hier findet sich ebenso wie am Ösophagus keine Typhlosolis. Wie Gutheil in seiner Arbeit beschreibt und wie es auch an seinen Abbildungen zu sehen ist, besitzt der Magen mehrere Ausstülpungen. Das zwischen diesen Falten gelegene Gewebe wird nun fast vollständig von fibrillärem Bindegewebe gebildet, das

auch in mehr oder weniger dünner Lage das ganze Epithel des Magens überzieht. In den Wülsten des Magens erlangt es eine sehr starke Ausbildung, und ist gegen die anschließende Leber durch eine feine Muskellage abgegrenzt. Ein Schnitt durch einen solchen Wulst nach einem Mallorypräparat zeigt Fig. 1. Die Schnittrichtung hat allerdings das Magenepithel (*ep*) schief getroffen, so daß dieses hier den Eindruck eines mehrschichtigen Epithels macht, während es in Wirklichkeit nur einschichtig ist. Dieser ganze Wulst wird, wie es an der Abbildung zu

Fig. 1.

Schnitt durch einen Magenwulst. *bk*, Blutkörperchen; *ep*, Epithel; *fb*, fibrilläres Bindegewebe; *gm*, Grenzmembran; *l*, Lacunen. Vergr. 70.

sehen ist, ausgefüllt von einem ziemlich straffem fibrillären Bindegewebe (*fb*), das die Erhöhungen und Vertiefungen des Magens in der Weise ausfüllt, daß von außen her die Form des Magens nicht mehr zu erkennen ist. Dieses Gewebe wird von vielen Blutlacunen (*l*) durchzogen. Die Lacunen zeigen keinerlei regelmäßige Lagerung, sondern verlaufen nach allen Richtungen, wobei sie häufig miteinander verschmelzen und ineinander übergehen. Auf diese Weise entstehen größere Bluträume, wie es in der Mitte von Fig. 1 zu sehen ist. Eine

eigene Begrenzung besitzen die Lacunen nicht, wie dies eigentlich schon in der Bezeichnung Lacune liegt.

An den Magen schließt sich als nächster Darmabschnitt der Kristallstieldarm an, der seinen Namen von einem hellen, fadenförmigen, sehr geschmeidigen Gebilde bekommen hat, dessen Funktion man noch nicht vollständig erkannt hat und das wegen seines Aussehens Kristallstiel benannt worden ist. Einen typischen Querschnitt durch den absteigenden Ast zeigt unsre Fig. 2 (vgl. GUTHEIL, Fig. 9). Der Darmquerschnitt zeigt zwei Falten, die größere rechts gelegene (*kstf*) wird als Kristallstielfalte bezeichnet, weil sie zur Aufnahme des Kristall-

Fig. 2.

Schnitt durch den Kristallstieldarm. *kstf*, Kristallstielfalte; *lbl*, LANGERsche Blasen; *m*, *m'* Muskulatur; *nr*, Nahrungsrinne; *t*, *t'*, Typhlosolis. Vergr. 24.

stieles bestimmt ist, die kleinere, links gelegene Falte wird als Nahrungsrinne bezeichnet (*nr*). In unserm Objekt fehlt der Kristallstiel, ist jedoch in Fig. 14 im Querschnitt (*kst*) deutlich zu erkennen. Der Kristallstieldarm ist ausgezeichnet durch zwei gut ausgebildete Typhlosolen, einer großen, sehr ausgeprägten und scharf umgrenzten ventralen (*t*) und einer kleineren dorsalen (*t'*). Besonders in der ventralen großen Typhlosolis finden wir wieder ein straffes fibrilläres Bindegewebe, das von einer ziemlich festen Muskellage (*m*) von längs- und querverlaufenden Fasern gegen das übrige Gewebe des Körpers abgegrenzt ist. Ebenso finden wir in der dorsalen kleineren Typhlosolis (*t'*) ein fibrilläres Bindegewebe

ausgebildet, das hier jedoch nicht in größeren Komplexen auftritt und auch die Falte selten ganz ausfüllt, außerdem ist es von zahlreichen Lacunen durchzogen. Gerade hier am Kristallstieldarm finden wir die schärfste Abgrenzung des fibrillären Bindegewebes gegen die Langer-schen Blasen, die zum größten Teile das Gewebe des Eingeweidesackes ausmachen. Auch nach der Umbiegung des Darmes finden wir im aufsteigenden Ast dieses Abschnittes im Anfang ganz ähnliche Verhältnisse, nur daß hier die größere Typhlosolis jetzt dorsal gelegen ist. Im weiteren Verlaufe werden jedoch die Typhlosolen immer undeutlicher in ihrer Ausprägung und nehmen allmählich an Größe ab. Dasselbe

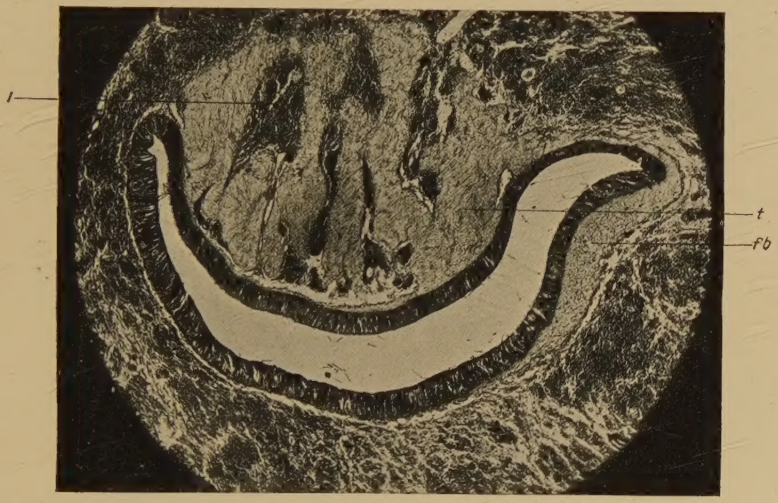

Fig. 3.

Schnitt durch den Enddarm im Eingeweidesack. *fb*, fibrilläres Bindegewebe; *l*, Lacunen, zum Teil mit Blut gefüllt; *t*, Typhlosolis. Vergr. 24.

Verhalten zeigt das fibrilläre Bindegewebe, das ebenfalls mit den Typhlosolen an Ausdehnung verliert, bis es an der Übergangsstelle des Kristallstieldarmes in den Dünndarm ganz geschwunden ist.

Wie schon eingangs erwähnt worden ist, besitzt der Dünndarm keine ausgeprägte Typhlosolis und daher finden wir auch hier kein fibrilläres Bindegewebe. Wir wenden uns nun direkt dem Enddarm zu und betrachten diesen letzten Darmabschnitt in vier verschiedenen Gegenden.

1. im Eingeweidesack, 2. kurz vor dem Herzen, 3. im Herzen und 4. hinter dem Herzen.

Der Enddarm fängt im Eingeweidesack mit einer kleinen Verdickung an, die jedoch im weiteren Verlaufe allmählich wieder an Um-

fang abnimmt. Er ist ausgezeichnet durch eine große dorsale Typhlosolis (Fig. 3, *t*), die im Gegensatz zu der des Kristallstieldarmes nach außen keine deutliche Begrenzung zeigt (vgl. GUTHEIL, Fig. 11). Daher bleibt auch das fibrilläre Bindegewebe hier nicht ganz auf die Typhlosolis beschränkt, sondern wölbt sich, wie es Fig. 3 zeigt, nach außen hin ziemlich weit hervor, außerdem greift es auf der rechten Seite um den Darm herum und füllt auch noch auf der ventralen Seite eine leichte Einsenkung der Darmwand aus (*fb*). Die Lacunen (*l*) der eigentlichen Typhlosolis zeigen hier, wie auch im Kristallstieldarm eine ziemlich regelmäßige Lagerung und einen gleichmäßigen Verlauf, wie SCHWANECKE

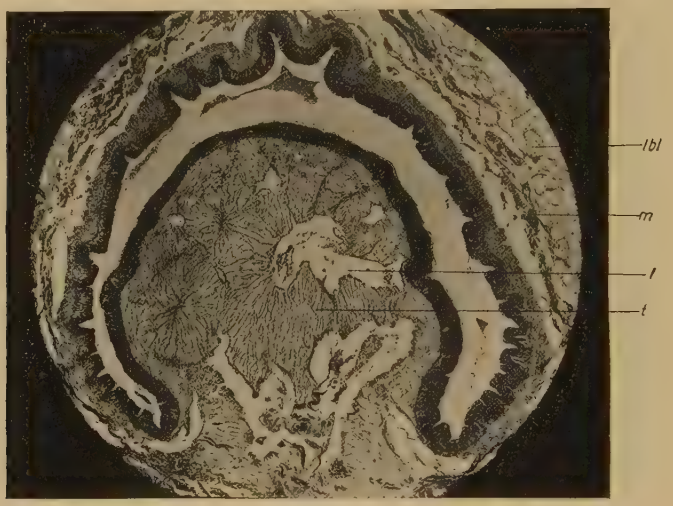

Fig. 4.

Schnitt durch den Enddarm kurz vor dem Herzen. *l*, Lacunen; *lbl*, LANGERsche Blasen; *m*, Anfänge der Herzmuskulatur; *t*, Typhlosolis. Vergr. 32.

in seiner Arbeit über das Blutgefäßsystem ebenfalls berichtet. Die Lacunen, die sich von der Arteria visceralis her mit Blut füllen, steigen vom Grunde der Typhlosolis fast senkrecht gegen die Darmwand auf und verteilen sich hier unter dem Epithel; indem sie vielfach miteinander anastomosieren, bilden sie ein feines Netzwerk, das SCHWANECKE in Fig. 24 abbildet. Die Lacunen (*l*) in Fig. 3 sind teilweise mit Blut gefüllt und erscheinen daher dunkel in dem heller aussehenden Bindegewebe. Ebenfalls sieht man die starke Ausbreitung unter dem Epithel; die Lacunen sind hier allerdings nicht gefüllt und machen so den Eindruck einer gewaltsamen Zerreißung des Gewebes, was jedoch nicht der Fall ist, wie genaue Studien und ein Vergleich von vielen Präparaten zeigten.

Der Darmkanal verläßt nunmehr unter einer scharfen Umbiegung den Eingeweidesack und tritt in das Pericard und in das Herz ein. Die früher dorsal gelegene Typhlosolis kommt nun ventral zu liegen (*t*, Fig. 4) und bekommt eine immer deutlichere Ausprägung. Auch hier finden wir ein wohlausgebildetes fibrilläres Bindegewebe, das von jetzt ab und auch während des ganzen Verlaufs durch das Herz nur auf die Typhlosolis beschränkt bleibt. Von außen her greift allmählich die vordere Aorta um den Darm herum, der nur noch schwach von einer in festem Bindegewebe eingebetteten Muskulatur umgeben ist.

Einen etwas weiter nach hinten gelegenen Schnitt als Fig. 12 der

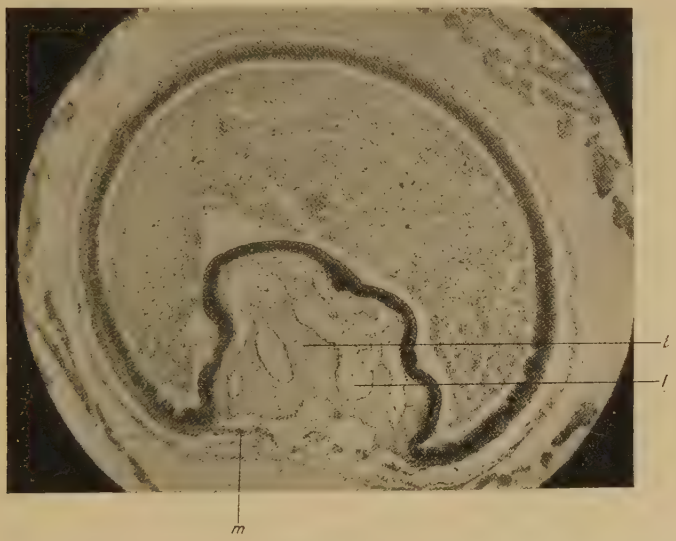

Fig. 5.

Schnitt durch den Enddarm im Herzen. *l*, Lacunen; *m*, Muskulatur; *t*, Typhlosolis. Vergr. 16.

Gutheilschen Arbeit zeigt Fig. 4. Hier sind schon die Anfänge der später stark entwickelten Herzmuskulatur zu sehen (*m*), die auf weiteren Schnitten in sich das eigentliche Herzlumen in Verbindung mit der vorderen Aorta entstehen läßt. Diese Muskulatur tritt unterhalb der Typhlosolis in enge Verbindung mit dem fibrillären Bindegewebe und dringt auch z. T. etwas in dieses ein. Der Darm, der im weiteren Verlaufe nun ganz in das Herz eintritt, wird auf der dorsalen Seite von einer, im Vergleich zum übrigen Darmkanal nach bestimmten Prinzipien geordneten Muskulatur begrenzt, die ihrerseits in einem festen Bindegewebe eingebettet liegt (Fig. 5, vgl. Gutheil, Fig. 13 und 21). In dieser Schicht

konnte Gutheil nur längsverlaufende Muskelfasern feststellen, während die sonst am Darm spärlich auftretenden Ringmuskelfasern eine starke Ausbildung erfahren und sich durch einen Spaltraum von der ersteren gesondert haben sollen. Wir hätten sonach im Herzen zwei deutliche Muskellagen, eine innere, längsverlaufende und eine äußere, ringförmig verlaufende, demnach gerade die entgegengesetzte Anordnung als im Eingeweidesack. Diese Verhältnisse sind schon in der Arbeit von Herbers ausführlich behandelt. Wie jedoch die mit Mallory gefärbten Präparate zeigen, dürfte diese Deutung nicht ganz richtig sein. Auch hier im Herzen finden wir, wie im Eingeweidesack, einige innere ringförmig verlaufende Muskelfasern und äußere längsverlaufeden Fasern, so daß also von einer umgekehrten Anordnung keine Rede sein kann. Jedoch muß noch hinzugefügt werden, daß die wenigen Ringmuskelfasern bedeutend hinter der hier stark entwickelten Längsmuskulatur zurücktreten. Auf die von Gutheil als ringförmige Muskellage bezeichnete Schicht, die mit der eigentlichen Darmmuskulatur nichts zu tun hat, sondern nur zeitweise durch einige Muskelfasern mit ihr in Verbindung tritt, kann ich hier nicht näher eingehen, da sie nach C. Schneider und den Ergebnissen von Herrn Krug als eine innere Herzwand dem Herzen zuzurechnen ist und in einer besonderen Arbeit ausführlicher behandelt werden soll.

Das fibrilläre Bindegewebe der Typhlosolis (*t*) ist nach außen von der Darmmuskulatur begrenzt (*m*), die in einzelnen Fasern oder auch ganz in leicht dorsal gewölbtem Bogen in dasselbe eindringt. Außerdem finden sich hier im Herzen wieder zahlreichere Lacunen (*l*), die des öfteren ineinander übergehen, und ziemlich große Bluträume bilden, ein Verhalten, das in Fig. 5 zu erkennen ist. Besonders an Frontalschnitten, in denen die Typhlosolis längsgetroffen ist, kann man ein häufiges Anastomosieren der Lacunen sehr deutlich verfolgen; hier sind große Räume zu erkennen, die dicht unter dem Epithel verlaufen, und in denen Ansammlungen von Blutkörperchen zu finden sind. An solchen Schnitten läßt sich auch leicht die äußere Längsmuskulatur verfolgen, die also hier längsgetroffen ist und sich mit Mallorybehandlung als rote Fasern vom blauen Bindegewebe leicht unterscheiden läßt. Dieses Verhalten ist während des ganzen Verlaufes im Herzen konstant. Nach Schwanecke soll in der Typhlosolis des Herzens eine Arterie verlaufen, die ich jedoch auf Schnitten nicht finden konnte, trotzdem sie eigentlich bei der Malloryfärbung hätte auffallen müssen.

Beim Austritt aus dem Herzen tritt insofern wieder eine Änderung ein, daß hier wie auch vor dem Herzen das Bindegewebe des Eingeweide-

sackes mit dem eigentlichen Darmbindegewebe wieder in Verbindung tritt und eine deutliche Abgrenzung des Darmbindegewebes selbst in der Typhlosolis nicht mehr möglich ist. Am Enddarm oberhalb des hinteren Adductors zeigt das fibrilläre Bindegewebe ganz eigenartige Verhältnisse. Durch den ganzen Verlauf des Darmkanals waren wir gewohnt, die Typhlosolis ganz ausgefüllt zu sehen von diesem straffen Bindegewebe, hier suchen wir jedoch vergeblich danach (Fig. 6). Das Bindegewebe nimmt nach dem Austritt aus dem Herzen schnell ab und ist in Fig. 6 nur noch in schwacher Ausdehnung am Grunde der Typhlosolis (*t*) zu sehen, während es auf späteren Schnitten ganz fehlt.

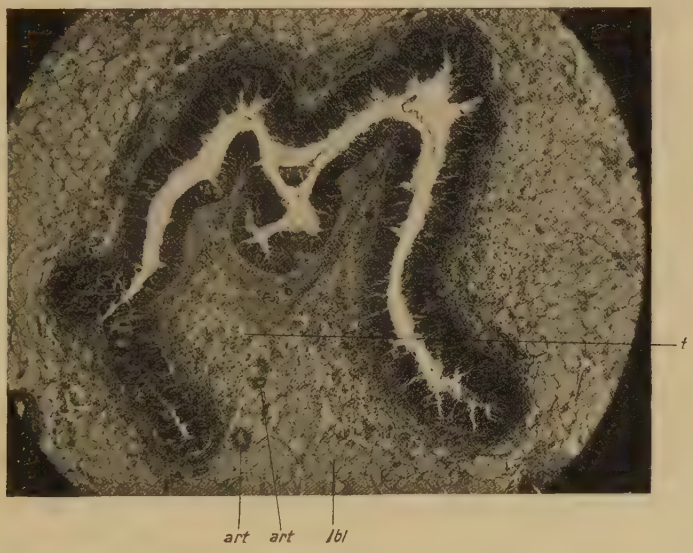

Fig. 6.

Schnitt durch den Enddarm hinter dem Herzen. *art*, Arterien; *lbl*, LANGERsche Blasen; *t*, Typhlosolis. Vergr. 36,5.

Es ist dies umso eigenartiger, weil wir hier eine sehr stark ausgebildete Typhlosolis vor uns haben, während doch das Bindegewebe im Eingeweidesacke, ja noch im Herzen bestrebt war, jede Falte des Darmes so fest auszufüllen, daß eine makroskopische Freilegung wegen dessen Zähigkeit überhaupt nicht möglich ist. In unsrer Figur sehen wir von unten die LANGERschen Blasen (*lbl*) in die Typhlosolis eindringen, außerdem sind unten links und etwas darüber zwei kleine Arterien (*art*) quer geschnitten, die sich wieder nach Malloryfärbung deutlich mit ihren roten Muskelfasern von dem umgebenden Bindegewebe abheben. Die zwischen den LANGERschen Blasen in der Typhlosolis gelegenen Lücken

beruhen zum Teil auf Zerreißung des Gewebes, doch sind auch hier größere und kleinere wahre Lacunen zu erkennen. Die Darmmuskulatur zeigt dieselben Verhältnisse wie vorher, nur mit dem Unterschiede, daß die Typhlosolis nicht von der Muskulatur abgeschlossen wird, wie wir es in Fig. 2, 4 und 5 sahen, sondern die Muskelfasern folgen dem Epithel in seinem Verlaufe und biegen an den beiden Umbiegungsstellen in die Typhlosolis mit ein und verbreiten sich erst oben zwischen das spärliche fibrilläre Bindegewebe. In Fig. 14 ist ebenfalls an einem Schnitt durch den ganzen Fuß eines noch ziemlich jungen Tieres die Verteilung des eben betrachteten Bindegewebes zu erkennen. Wir sehen, daß an dem dreimal getroffenen Dünndarm (d_1, d_2, d_3) keinerlei fibrilläres Bindegewebe ausgebildet ist, sondern daß dasselbe auf die Typhlosolis des Enddarmes (*ed*) und auf die des Kristallstieldarmes ($kstd_1$ und $kstd_2$) beschränkt bleibt. Die Typhlosolis des Enddarmes (*ed*) ist hier schon sehr gut ausgebildet, während sie am Kristallstieldarm, besonders an dessen aufsteigendem Aste ($kstd_2$) eben erst angelegt ist und noch keine starke Ausprägung erlangt hat.

Auf Schnitten durch ein noch jüngeres Tier suchen wir vergeblich nach einem fibrillären Bindegewebe. Die Querschnitte des Darmes zeigen, daß der Darm hier noch aus einem einfachen Rohr besteht, ohne jede ausgebildete Typhlosolis, die erst viel später durch die Einfaltung des Darmepithels gebildet wird und auch erst dann finden wir die ersten Anfänge dieses fibrillären Bindegewebes. Bei weiterer Vergrößerung der Typhlosolis wird auch das fibrilläre Bindegewebe vermehrt, so daß dieses von nun an stetig die Typhlosolis ausfüllt und durch seine Zähigkeit nicht unwesentlich zur Erhaltung des Darmlumens bei den starken Lageveränderungen des Darmes während der Schwellung beiträgt und in hohem Maße die Darmmuskulatur unterstützt. Auf diesen Punkt kommen wir bei der Behandlung der elastischen Fasern nochmals zu sprechen.

b. Histologie des fibrillären Bindegewebes.

Nachdem wir uns so über die Verteilung des fibrillären Bindegewebes klar geworden sind, wollen wir etwas näher an Hand einiger Abbildungen auf die Histologie dieses Gewebes eingehen. Wie ein Blick auf Fig. 1 lehrt, zeigen die Fibrillen des Füllgewebes am Magen (*fb*) keinen regelmäßigen Verlauf, sondern durchkreuzen sich nach allen Richtungen. An den Lacunen (*l*) liegen sie in etwas größerer Anzahl sowie in stärkerer Ausbildung und tragen so zur Erhaltung des Lumens derselben bei. Sie liegen eingebettet in einer völlig homogenen Inter-

cellularsubstanz, die in den Präparaten vom Magen eine etwas hellere Färbung zeigt, als in denen der übrigen Darmabschnitte. Dieses Verhalten ist dadurch zu erklären, daß hier die zwischen den größeren Lacunen (*l*) liegenden Gewebskomplexe von vielen feinen, dicht aneinanliegenden Lacunen durchzogen werden, so daß das Gewebe sich nicht in dichteren Lagen ausbilden kann. Die Fibrillen an und für sich sind viel kürzer als an andern Stellen des Darmes und dadurch bekommt das Gewebe ein ganz andres Aussehen. Außerdem zeigen die Fibrillen viel häufiger Umbiegungen und Knickungen. Nur an den größeren Lacunen sind die Fibrillen etwas länger ausgebildet; sie zeigen einen mehr geradlinigen Verlauf, und bilden auf kürzere oder längere Strecken hin eine Abgrenzung des Gewebes gegen die Blutbahn. Ein noch wesentlicherer Unterschied dieses Magenbindegewebes vom übrigen fibrillären Bindegewebe ist dadurch bedingt, daß hier nur eine spärliche Anzahl von Kernen zu finden ist und daß noch weniger häufig embryonale in Umbildung begriffene Zellen angetroffen werden. Die Kerne, die in Fig. 1 angedeutet sind, gehören fast ausnahmslos Blutkörperchen (*bk*) an, die sich bei der Konservierung an die Wand des umgebenden Gewebes angelegt haben. Außerdem sucht man hier vergeblich nach Muskelfasern. Dasselbe hat schon Gutheil erkannt, wenn er sagt: »Dieses straffe, fibrilläre Bindegewebe läßt mit Sicherheit keine Muskelfibrillen erkennen und ist gegenüber dem beim Darm gewöhnlich auftretenden Bindegewebe charakteristisch durch eine weit hellere Färbung und eine spärliche Anzahl von Kernen«. Der Verallgemeinerung dieses Satzes auch auf das übrige, am Darm vorkommende fibrilläre Bindegewebe kann ich mich jedoch nicht anschließen, was weiter unten zur Sprache kommen wird.

Direkt unter dem Epithel zieht sich eine feine Lage fast gleichmäßigen Gewebes hin (*gm*), in der Bindegewebsfibrillen nicht zu erkennen sind und die von früheren Autoren fälschlich als Basalmembran beschrieben worden ist. Zwar hat schon Kollmann erkannt, daß diese falsche Basalmembran durch Verdichtungen des darunterliegenden Gewebes entsteht und schreibt ihr auch bindegewebige Herkunft zu; in neueren Arbeiten ist dies gar nicht berücksichtigt und auch Gutheil spricht immer von Basalmembranen, womit er die bindegewebige Grenzschicht meint, die mit einer wirklichen, vom Darmepithel gebildeten Basalmembran nichts zu tun hat. Die tiefblaue Färbung dieser Grenzschicht zeigt mit Sicherheit, daß es sich hier um echtes Bindegewebe handelt. Auch an den Zeichnungen von Gutheil (Fig. 28, 29, 31 u. 34) kann man erkennen, daß sich diese Schicht durch eine dunklere Fär-

bung deutlich erkennbar, ziemlich scharf einmal gegen das Epithel und dann gegen das darunterliegende Bindegewebe absetzt. Auf diese Verhältnisse werden wir nochmals zusammenfassend bei Behandlung der Grenzschicht zu sprechen kommen.

In der Literatur finden sich nur spärliche Angaben über das am Darm und in der Darmleiste auftretende Bindegewebe. Allerdings gibt schon von Hessling an, daß das Darmepithel von *Unio* einem sogenannten formlosen Bindegewebe aufsitzt, in welchem sich »zahlreiche und dichte Netze feiner, kaum meßbarer, sogenannte Kernfasern« verteilen und das eine große Anzahl vielfach ramifizierender Bindegewebskörperchen enthält. Nach außen zu soll dann auf dieses formlose Bindegewebe noch eine verschieden dicke Lage von fibrillären, mit elastischen Elementen untermischten Gewebes folgen. Eine weitere Angabe findet sich in der Arbeit von Kollmann. Nach ihm soll das von ihm als »Gallertgewebe« bezeichnete Bindegewebe der Najaden an der Darmleiste am deutlichsten vor dem Beschauer liegen. Am frischen Gewebe erscheinen in einer durchsichtigen, gleichartigen Grundsubstanz Spindel- und Sternzellen von einer hellgelben Färbung, die zahlreiche Fortsätze nach allen Richtungen entwickeln. Dasselbe Verhalten beschreibt Flemming. Nach ihm »zerfahren die Fortsätze der gestreckten und eckigen Zellkörper je in mehrere, oft viele wiederum feinere Ausläufer, von oft außerordentlicher Länge, so daß förmliche Büschel von den Zellen ausstrahlen«. Dieses Gewebe soll sich in seiner Beschaffenheit einigermaßen dem Knorpel nähern. Ein großer Teil der Fasern läßt sich auf diese Zellenausläufer zurückführen, jedoch konnte Flemmng nicht genau entscheiden, ob alle Fasern als solche zu erkennen sind, da sie sich vielfach durchkreuzen und von den ihnen zugehörigen Zellen abgeschnitten sein können.

Ein typisches Bild von diesem Gewebe aus der Typhlosolis des Enddarmes gibt Fig. 7 wieder. Hier liegen in der völlig homogenen Grundsubstanz mehrere embryonale in Umwandlung begriffene Zellen (*emb*), die mehr oder weniger lange Ausläufer aussenden, die sich ihrerseits wieder in feine Fibrillen auflösen, die im weiteren Verlaufe wegen ihrer Feinheit in der Grundsubstanz nicht mehr zu erkennen sind. Wie schon ein kurzer Blick auf die Abbildung zeigt, können die Fibrillen eine enorme Länge erreichen und sich in fast gerader Richtung über eine große Strecke hinziehen. Dies bedingt zum Teil den großen Unterschied, der zwischen dem Bindegewebe des Magens und dem der Darmleiste besteht. Dort hatten wir kurze, vielfach gebogene und geknickte Fibrillen gefunden, hier dagegen sehen wir grade das Gegenteil: lange,

in gerader Richtung hinziehende Fibrillen, die sich nach allen Richtungen durchkreuzen und vielfach miteinander in Verbindung treten. Am Magen waren sie entschieden zahlreicher, was allerdings auch dadurch erklärt werden kann, daß ein und dieselbe Fibrille vielleicht mehrmals angeschnitten ist und dadurch den Eindruck von mehreren Fibrillen vortäuschen kann.

Jedoch zeigen die Fibrillen nicht immer eine so regellose Anord-

Fig. 7.

Fibrilläres Bindegewebe der Typhlosolis. *emb*, *emb'*, embryonale Bindegewebszellen. Vergr. 224.

nung. Besonders gut ist an Fig. 4 zu erkennen, daß sich die Fibrillen hier in der Hauptsache in gerader Richtung durch das Gewebe zur nächsten hinziehen. Dazwischen finden sich noch wenige Fasern, die in andrer Richtung das Gewebe durchziehen, jedoch bedeutend hinter diesen in bestimmter Richtung verlaufenden zurücktreten. Die Grundsubstanz in der Typhlosolis erscheint etwas dunkler gefärbt, was durch die starke Ausbildung, die das Gewebe erlangt und durch das Zurücktreten der sonst zahlreichen Lacunen bedingt wird. Dies läßt wieder

auf eine ziemlich feste Konsistenz dieses Gewebes schließen. Außerdem finden sich besonders in der Typhlosolis des Kristallstieldarmes (Fig. 2, *m'*), aber auch an den andern Stellen zwischen den Fibrillen mehr oder weniger zahlreiche Muskelfasern, die allerdings stets vereinzelt vorkommen, jedoch mit Mallory leicht als solche zu erkennen sind. Dagegen verneint Gutheil das Vorhandensein von Muskelfasern im fibrillären Bindegewebe; aber nicht nur in der Nähe der Muskellage (Fig. 2, *m*), die die Typhlosolis abschließt, verlieren sich einzelne Fasern in dem angrenzenden Gewebe, sondern sowohl mitten im fibrillären Bindegewebe, als auch direkt unter dem Epithel sind Muskelfasern mit

Fig. 8 *a—e*.

Embryonale Bindegewebszellen. *a, b, d, e*, Vergr. 1170; *c*, Vergr. 700.

Sicherheit als solche zu erkennen. Und auch in Fig. 2 lassen sich trotz der schwachen Vergrößerung einige wenige Fasern (*m'*), die sich durch ihre Stärke auszeichnen, erkennen.

In dieser Grundsubstanz liegen nun überall embryonale Zellen eingestreut (Fig. 7, *emb*), die sich auf allen möglichen Umwandlungsstadien befinden. Mehrere solcher Zellen sind in Fig. 8 zusammengestellt, die dem fibrillären Bindegewebe des Magens entnommen sind, wo sie allerdings, wie schon gesagt, viel vereinzelter auftreten, nicht in solchen Mengen, wie es in Fig. 7 zu sehen ist. Die Zellen können sich, wie es Fig. 8 zeigt, in mehrere Ausläufer zergliedern oder aber sich nur nach

einer Richtung hin erstrecken; man könnte somit zwischen unipolaren, bipolaren und multipolaren Zellen unterscheiden. Nach Mallory-Behandlung lassen sie sich sehr gut an dem körnigen Protoplasma in der heller gefärbten homogenen Grundsubstanz erkennen und man kann sie bis in sehr feine Ausläufer hinein verfolgen, die sich allmählich in der Grundsubstanz verlieren. Ich kann KOLLMANN nicht zustimmen, wenn er sagt: »Die Fortsätze sind an einer Stelle vorzugsweise nach einer Seite hin gerichtet«, im Gegenteil habe ich bemerkt, daß die Fortsätze der Zellen in der Regel nach allen Richtungen hin ausgebildet werden, so daß von einer Tendenz der Zellen sich vorzugsweise nach einer Seite zu erstrecken keine Rede sein kann. In seiner Fig. 4 zeichnet KOLLMANN die Fortsätze übrigens auch nach den verschiedensten Richtungen. In den meisten Fällen bilden sich an einer Zelle 3—4 Fortsätze aus (Fig. 8, *a*, *b*), die sich im weiteren Verlaufe nun weiterhin teilen, oder aber allmählich feiner werdend ungeteilt weiter verlaufen und so eine ziemliche Länge erreichen können.

In diesem Gewebe trifft man nun häufig Blutkörperchen an, und es ist in einzelnen Fällen ziemlich schwierig zu entscheiden, ob man eine embryonale Bindegewebszelle oder ein Blutkörperchen vor sich hat, besonders wenn das letztere nicht mit Nahrungsballen oder sonstigen Stoffen angefüllt ist und sich dadurch von Bindegewebszellen leichter unterscheiden ließe. Ein Vergleich der Kerne führt ebenfalls zu keinem Resultate, da auch im Bindegewebe die Kerne alle möglichen Formen annehmen können und sich in Größe meist auch nicht von wirklichen Blutkörperchenkernen mit Sicherheit unterscheiden lassen. Als einziges Unterscheidungsmerkmal ließe sich vielleicht anführen, daß in den embryonalen Bindegewebszellen der Kern dicht mit Chromatin angefüllt ist, das ja auch die Kerne in Fig. 8 erkennen lassen, während sich das Chromatin in den meisten Blutzellen auf einige größere Klümpchen zusammengedrängt hat. Aber wie ich nochmals hervorheben will, ein sicherer Unterschied zwischen Blutkörperchen und embryonalen Bindegewebszellen läßt sich wohl schwerlich angeben, selbstverständlich dürfen die Bindegewebszellen in ihrer Umwandlung noch nicht allzuweit vorgeschritten sein, denn, wenn sie schon längere Ausläufer entwickelt haben, sind sie natürlich leicht von Blutkörperchen zu unterscheiden. Aber bei der in Fig. 7 mit *emb'* bezeichneten Zelle kann man jedoch in Zweifel kommen, ob man hier eine Bindegewebszelle oder ein Blutkörperchen vor sich hat, wenn auch die Größe der Zelle mehr für eine Bindegewebszelle spricht.

Im übrigen halte ich es für sehr wahrscheinlich, im Gegensatz zu

Lang, der eher einen umgekehrten Vorgang annehmen möchte, daß ein allmählicher Übergang zwischen Blutkörperchen und den Zellen des Bindegewebes besteht der dadurch bedingt wird, daß einzelne isolierte Zellen von Blutkörperchen ähnlichem Charakter sich an bestimmte Stellen im Gewebe festsetzten, sich vergrößern, Fortsätze aussenden und sich so allmählich zu einer wirklichen Bindegewebszelle umbilden. Vielleicht haben wir hier in Fig. 7 einen solchen Vorgang im Anfangsstadium vor uns, die Zelle (*cmb'*) hatte sich eben festgesetzt und einen größeren Umfang angenommen; sie würde sich nun anschicken, Fortsätze in das umliegende Gewebe hinein auszusenden, und sich dann von einer wirklichen Bindegewebszelle in keiner Weise mehr unterscheiden.

Die Kerne der in Umwandlung begriffenen Bindegewebszellen sind ziemlich groß und erscheinen dicht mit Chromatin vollgepropft zu sein, das in großen Schollen den Kern anfüllt, außerdem enthalten sie meist noch einen, seltener zwei große Nucleoli (Fig. 8). Bei der mit *d* bezeichneten Zelle ist ein Nucleolus allerdings nicht zu erkennen; es ist jedoch möglich, daß der Kern dieser Zelle angeschnitten ist, und sich noch weiter erstreckt hat. Ein Auffinden der andern Hälfte im nächstfolgenden oder vorhergehenden Schnitt ist wegen des unregelmäßigen Verlaufes der Fibrillen vollkommen unmöglich. Bei weiterer Differenzierung nimmt der Chromatingehalt allmählich ab, das Protoplasma der Zellen ist durch Bildung von Ausläufern und Fibrillen und Umbildung in die homogene Grundsubstanz aufgebraucht und auf späteren Stadien finden wir dann den Kern ohne Zellgrenzen, nur von einer mehr oder weniger breiten Zone körnigen Protoplasmas umgeben, in der Grundsubstanz eingebettet; von der früheren fest umschriebenen Zelle ist nichts mehr zu erkennen (Fig. 9). Die Kerne haben meist eine ovale Form (Fig. 8, *a* und *b*), können sich aber mehr und mehr in die Länge strecken (Fig. 8 *c* und *l*) oder auch ganz unregelmäßige Formen annehmen (Fig. 8, *d*). Kollmann konnte nicht an allen Zellen einen Kern nachweisen, jedoch wird er schon von Apathy widerlegt, der überall Kerne aufgefunden hat und gerade hier in der Darmleiste die größten Kerne beschreibt. Ich kann mich seinen Ausführungen vollkommen anschließen, doch muß noch hinzugefügt werden, daß die Größe der Kerne in bedeutenden Grenzen schwankt, daß hier neben großen auch kleinere vorkommen, die die Kerne des übrigen Bindegewebes und auch die der Blutkörperchen keineswegs an Größe übertreffen.

Innerhalb der in Umwandlung begriffenen Zellen entstehen nun die eigentlichen Fibrillen, die sich nach Mallorybehandlung allerdings

schwer erkennen lassen, doch ist an einzelnen Zellen ein Zerfall in Fibrillen mit Sicherheit festzustellen. Wie nun innerhalb dieser Zellen die Fibrillen entstehen, läßt sich schwer sagen; nach der nach BENDA angegebenen Eisenalaun-Sulfalizarin-Kristallviolettmethode kann man zwar die Entstehung der Fibrillen verfolgen, jedoch muß man es dahingestellt sein lassen, ob man es hier noch mit embryonalen Zellen zu tun hat, da sich das Zellprotoplasma nicht von der Grundsubstanz

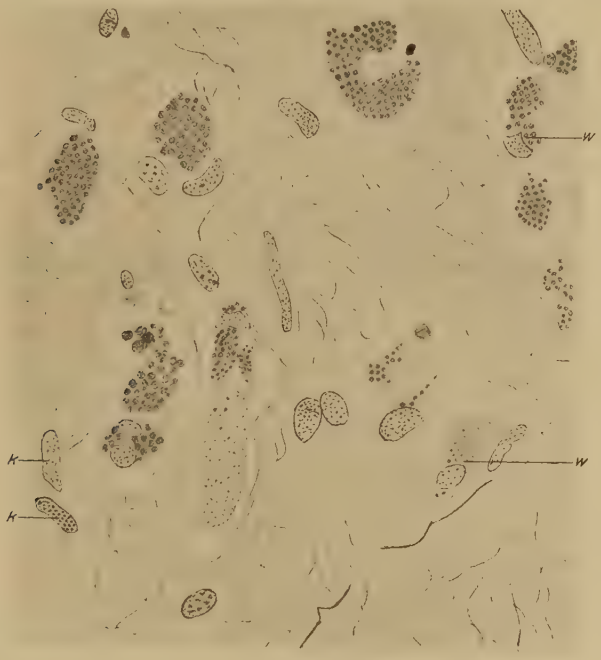

Fig. 9.
Fibrilläres Bindegewebe der Mundlappen. *k*, Kerne; *w*, Wanderzellen. Vergr. 213.

unterscheiden läßt und auch eine Zellgrenze nicht zu erkennen ist. Doch sprechen viele Anzeichen dafür, daß wir hier eine gleiche Entstehungsweise der Fibrillen annehmen können, wie im laculären Gewebe. Daher soll auch an dieser Stelle nicht weiter darauf eingegangen werden; diese Verhältnisse werden später bei der Entstehung der Fibrillen des lacunären Gewebes mit Berücksichtigung finden.

c. Elastische Fasern.

In der Typhlosolis finden wir nun noch eine andre Art von Fasern, die als elastische Fasern angesprochen werden müssen. Sie sind in ihrer

Natur schon von Kollmann erkannt worden. Flemming hatte in seiner Habilitationsschrift bereits darauf hingewiesen, daß es schwer wäre zu entscheiden, ob sich sämtliche Fasern auf Zellausläufer zurückführen ließen; einige Jahre später beschreibt dann Kollmann in der Darmleiste das Vorkommen von selbstständigen Fasern, die nichts mit Zellausläufern gemein hätten. Sie sollen nach ihm eine gleichmäßig cylindrische Gestalt besitzen und feinen elastischen Fasern aus dem Mantel von *Pinna* gleichen. In seiner Fig. 4 hat er auch einige Fasern eingezeichnet. Nach meinen Erfahrungen haben die elastischen Fasern ein etwas andres Aussehen, sie gleichen vielmehr denen, die er von *Pinna* abgebildet hat. Ebenfalls beschreibt Apathy in der hyalinsten Intercellularsubstanz, in derjenigen der Darmleiste, ohne jede Anordnung gelagerte, meist feine und kurze Fäserchen, von denen sich nicht immer nachweisen läßt, ob sie mit Zellen im Zusammenhang stehen. Apathy hält für wahrscheinlich, daß diese Fasern in der Intercellularsubstanz auch durch irgend einen indirekten Einfluß vielleicht vermittelst einer Fermentbildung der Zellen, welche diese produziert hätten, entstehen können, während Kollmann der Ansicht ist, daß diese Fasern ohne Beteiligung von Zellen durch Verdichtung der Grundsubstanz auftreten können. In der ganzen Typhlosolis und auch in dem fibrillären Bindegewebe am Magen findet sich eine nicht geringe Anzahl von elastischen Fasern, die sich deutlich nach Weigerts Färbung als dunkle Linien abheben und mit Bindegewebsfibrillen nicht verwechselt werden können, da diese letzteren gar nicht oder doch nur schwer bei dieser Färbung zu erkennen sind. Die elastischen Fasern durchkreuzen sich also wie die Bindegewebsfibrillen nach allen Richtungen; gegen die Grenzschicht hin werden sie zahlreicher und liegen auch mehr in einer Ebene, indem sie in ihrem Verlaufe der Darmwand folgen. In der Grenzschicht bilden sie ein dichtes Netzwerk, so daß diese bei schwacher Vergrößerung gesehen, fast nur aus elastischen Fasern zu bestehen scheint, und sich als dunkles Band unter dem ganzen Darmepithel hinzieht. Durch ihr zahlreiches Vorkommen und durch ihre Verbindung mit noch darunterliegenden Fasern hüllen sie den ganzen Darm in ein elastisches Maschenwerk ein. Durch eben diese starke Ausbildung wird einmal die Zähigkeit und Festigkeit des fibrillären Bindegewebes bedingt, in andrer Richtung unterstützt dieses elastische Gewebe in hohem Maße die Tätigkeit der Darmmuskulatur, die hinter den elastischen Fasern fast zurücktritt und trägt als wesentlichster Faktor dazu bei, daß bei den enormen Lageveränderungen des ganzen Darmkanals während der Schwellung das Lumen des Darmes eine stetige Weite zeigt und nur so eine geregelte Ernährung möglich wird.

d. Histogenese der elastischen Fasern.

Über die Entstehung der elastischen Fasern ist schon in den ersten Anfängen der Histologie gearbeitet worden; die Untersuchungen reichen bis auf Schwann zurück, der schon eine intracelluläre Entstehungsweise annahm. Die folgenden Untersuchungen scheinen aber immer mehr zu beweisen, daß die elastischen Fasern direkt in der Grundsubstanz entstehen oder aber sich aus Kernen von primären Bindesubstanzzellen entwickeln, wie dies vor allem Henle anzunehmen geneigt war, daneben traten H. Müller, Kölliker, Baur u. a. für eine extracelluläre Entstehungsweise ein.

Trotz der vielen Arbeiten, die die Entstehung der elastischen Fasern aus Kernen oder aus der Grundsubstanz direkt annahmen, hat es doch nicht an Forschern gefehlt, die für eine intracelluläre Entstehung der Fasern eingetreten sind, doch würde es zu weit führen, diese Arbeiten auch nur kurz zu erwähnen. Es sei mir noch gestattet, die Arbeit von Loisel hier anzuführen, der die Entstehung dieser Fasern bei Fischen und Säugetieren untersucht hat. Er nimmt eine zweifache Entstehungsweise an. Zunächst zerfallen die »elastogenen Zellen« an ihren Enden in eine große Anzahl von Fibrillen, die auch später am Umfange der Zellen selbst aufgefunden werden. Diese Fibrillen, die zuerst bindegewebigen Charakter zeigen, wandeln sich allmählich außerhalb der Zellen, in denen sie entstanden sind, in elastische Fasern um. Neben diesen »elastogenen Zellen« finden sich noch andre Zellen von spindelförmiger Gestalt, die nie einen fibrillären Zerfall erkennen lassen und die nach zwei Seiten lange Ausläufer entwickeln. Diese Zellen nennt Loisel »Elastoblasten«. Er ist geneigt anzunehmen, daß diese Zellen durch direkte Umwandlung des Plasmas in elastische Fasern übergehen, während die Kerne allmählich verschwinden.

Über die Entstehung der elastischen Fasern bei *Anodonta* kann ich leider nichts aussagen, da an meinen Präparaten dieselben bereits fertig vorlagen; Kerne konnte ich ebenfalls keine entdecken, wohl ein Beweis dafür, daß diese später schwinden. Somit würde man sich der Ansicht Loisels anschließen, daß Kerne und Zellen später verschwinden, läßt es jedoch dahin gestellt, ob wir eine Entstehungsweise aus elastogenen Zellen annehmen können, oder aber für eine Umwandlung ganzer Zellen eintreten wollen. Das spärliche Vorkommen derselben bei *Anodonta* dürfte wohl kaum ausreichen, um für entwicklungsgeschichtliche Untersuchungen über die Herkunft und Ausbildung dieser Fasern Aufschluß geben zu können.

Das fibrilläre Gewebe in den Mundlappen.

Noch an einer ganz andern Stelle im Körper von *Anodonta* treffen wir fibrilläres Bindegewebe an, das zwar nicht in so starker Ausdehnung wie am Darm vorkommt, jedoch auf den ersten Blick als solches erkannt wird. Zu beiden Seiten der Mundöffnung befinden sich die Mundlappen, je zwei Hautduplikaturen, die als Vorstülpungen des Ösophagus anzusehen sind. Diese tragen an den einander zugekehrten Seiten leistenförmige Erhebungen, die kurz vor der Verwachsungsstelle der beiden Lappen beginnen und sich fast bis zur Spitze fortsetzen. Innerhalb dieser Leisten ist ein stark lacunäres Gewebe ausgebildet, das jedoch an ihrem Grunde von einer Lage fibrillären Bindegewebes eingeschlossen wird; hier am Grunde der Leisten treffen wir auf eine Zone echt fibrillären Bindegewebes, das sich vom Grunde einer Leiste dicht unter dem Epithel der Zwischenleistenrinne hinweg zur Basis der nächsten Leiste kontinuierlich hinzieht. Die Dicke dieser Lage ist allerdings nicht konstant, besonders an den Zwischenleistenrinnen erlangt sie eine größere Mächtigkeit als zwischen diesen. Wenn man bedenkt, daß die Leisten Bewegungen ausführen, so ist schließlich das Vorkommen von fibrillärem Bindegewebe gar nicht so merkwürdig, auch hier dient es wegen seiner Zähigkeit zur Formerhaltung der Mundlappen und bietet eine feste Ansatzstelle für die zur Bewegung der Leisten dienenden Muskelfasern. Im großen und ganzen genommen ist diese Lage doch ziemlich dünn und läßt sich daher auf Flächenschnitten viel besser beobachten. Ein Teil eines Flächenschnittes zeigt Fig. 9; wie schon ein Blick auf die Zeichnung zeigt, unterscheidet sich dieses Gewebe deutlich von dem Gewebe der Typhlosolis, wie wir es in Fig. 7 vor uns hatten. Die embryonalen Bindegewebszellen (*emb*, Fig. 7) fehlen hier vollständig. Die Bindegewebskerne (*k*), die alle ohne Zellgrenzen in der Grundsubstanz eingebettet liegen, zeigen alle möglichen Formen; wir haben auch hier, und das ist eine vorherrschende Form, meist ovale Kerne. Daneben finden sich aber auch solche, die sich sehr in die Länge gestreckt haben, wie z. B. der Kern in der Mitte der Figur; zwischen diesen Kernen und den ovalen finden sich alle möglichen Übergänge. Die Fibrillen zeigen keinerlei Regelmäßigkeit in ihrer Anordnung, sondern durchkreuzen sich auch hier nach allen Richtungen. Außerdem liegt in dem Gewebe eine ziemliche Anzahl von Muskel- und Nervenfasern, ferner trifft man häufig Wanderzellen (*w*) an, die meist dicht mit Excretkörnchen oder Nahrungsballen vollgepropft sind und in Lacunen des Gewebes liegen, die sie mehr oder weniger ganz ausfüllen. Diese Lacunen durchdringen

die bindegewebige Schicht und bilden eine Verbindung der Leistenlacunen mit dem übrigen Gewebe der Mundlappen. Die Körnchen der Wanderzellen färben sich nach Mallory deutlich grün und gelb, dazwischen sind allerlei Übergänge vorhanden. Das häufige Auftreten dieser vollgepropften Wanderzellen ist dadurch zu erklären, daß diese in besonders starkem Maße durch das Epithel der Mundlappen auswandern und so eine Menge Excretstoffe und unverdauter Nahrungsstoffe aus dem Körper entfernen. Auf das Vorkommen von Kalk werden wir später zusammenfassend zurückkommen.

2. Das »zellige« Bindegewebe.

In der Arbeit von F. Gutheil wird am Darmkanal ein zweites Bindegewebe beschrieben, das noch eine viel größere Ausdehnung besitzen soll als das fibrilläre und das kontinuierlich in das lacunäre Gewebe des Eingeweidesackes übergehen soll. Was die Ausdehnung dieses

Fig. 10.
Schnitt durch den Dünndarm, von Blutkörperchen ganz umgeben. *lbl*, Langersche Blasen. Vergr. 46.

Gewebes betrifft, so soll es sich über den ganzen Darmkanal erstrecken und das eigentliche Darmbindegewebe ausmachen; besonders am Dünndarm, an dem ja keinerlei fibrilläres Bindegewebe zu erkennen war, erlangt es nach Gutheil eine gleichmäßige Ausbildung; es umgibt am Kristallstieldarm die Nahrungsrinne und die Kristallstielfalte und tritt ebenfalls am Enddarm in ziemlicher Ausdehnung, besonders an

dessen concaver Seite auf. Beschrieben wird dieses »Bindegewebe« als »kernreich, aus dunklen Zellen mit faserigen Ausläufern zusammengesetzt«. Meist sind die einzelnen Zellen »deutlich gegeneinander abgegrenzt und schließen dicht zusammen, wobei sich mitunter die ineinandergreifenden faserigen Ausläufer der Zellen beobachten lassen. Auch hier (am Dünndarm) finden sich im Bindegewebe zahlreiche Lymphzellen, deren Unterscheidung von den Bindegewebszellen allerdings nur dann möglich ist, wenn sie sich durch andre Funktion von diesen unterscheiden«. Zunächst ist über die Ausbreitung dieses »Gewebes« zu sagen, daß es gar nicht so konstant auftritt, wie GUTHEIL



Fig. 11.

Schnitt durch den Dünndarm. *bk*, Blutkörperchen; *lbl*, LANGERsche Blasen. Vergr. 52.

annimmt. Am Kristallstieldarm ist von einem Vorkommen nichts zu sehen (Fig. 2) und selbst am Dünndarm, wo es doch in einer gleichmäßigen Ausbreitung vorkommen sollte, kann von einem konstanten Auftreten keine Rede sein. In meiner Fig. 10 ist zwar der ganze Dünndarm von einer solchen Lage umgeben, dagegen vermißt man das konstante Auftreten, wenn man Fig. 11 näher betrachtet. Hier haben wir ebenfalls einen Schnitt durch den Dünndarm vor uns, aber das »kernreiche Gewebe« bleibt auf eine kleine Einfaltung fast vollständig begrenzt (*bk*). Nebenbei sei noch erwähnt, daß der Dünndarm gar nicht immer ein einfaches Rohr darstellt, wie GUTHEIL geneigt ist anzunehmen,

sondern daß auch dieser Darmabschnitt sehr wohl deutliche Faltungen und Einbuchtungen seiner Wand zeigt. In Fig. 3 sehen wir am Enddarm wieder eine starke Ausbildung dieses »zelligen Bindegewebes«; der ganze Darm ist hier in einer Lage von ziemlicher Ausdehnung eingebettet, doch schließen sich die Zellen hier gar nicht so dicht aneinander und lassen sehr häufig Lücken zwischen sich. Aber auffallenderweise bleibt dieses Gewebe gar nicht auf den Darm beschränkt, sondern geht kontinuierlich in das Gewebe des Eingeweidesackes über und verteilt sich einmal zwischen die Langerschen Blasen, während es nach der andern Seite hin in das fibrilläre Bindegewebe der Typhlosolis eindringt und sich in den Lacunen der Darmleiste verbreitet (Fig. 3, *l*).

Durch dieses merkwürdige Verhalten aufmerksam geworden, untersuchte ich dies Gewebe etwas genauer und da zeigte sich vor allem nach Mallory-Färbung, daß es gar nicht die schöne blaue Farbe des übrigen Bindegewebes angenommen hatte, sondern eine mehr violette Farbe zeigte. Außerdem fand sich, daß von einem konstanten Auftreten am Darm gar keine Rede sein konnte, an einzelnen Darmquerschnitten von einem Vorkommen gar nichts zu sehen war (Fig. 2). Die weitere Untersuchung zeigte dann, daß die vermeintlichen faserigen Ausläufer gar nicht zu den Zellen gehörten, sondern, daß diese wirklichem Bindegewebe zuzurechnen sind, und auch die blaue Farbe des Bindegewebes zeigten. Durch dieses Verhalten wurde ich mehr und mehr bewogen, an der bindegewebigen Natur dieses Gewebes zu zweifeln, bis ich dann überzeugt wurde, daß dieses vermeintliche Darmbindegewebe nichts andres sein konnte, als Anhäufungen von Blutkörperchen (vgl. Gutheil, Fig. 19). Das häufige Vorkommen von Blutkörperchen am Darm ist ja nicht weiter zu verwundern, da hier der hauptsächliche Ort der Nahrungsverarbeitung ist und von hier aus die »Nahrungsballen« von Wanderzellen durch den ganzen Körper verbreitet werden. Man sieht daher auch viele Blutkörperchen mit aufgenommenen »Nahrungsballen« von recht verschiedener Größe dicht vollgepropft, so daß von dem eigentlichen Plasma dieser Zellen nichts mehr zu erblicken ist.

Auch der allmähliche Übergang in das übrige Gewebe des Eingeweidesackes läßt sich jetzt leicht erklären. An das Darmbindegewebe grenzen die Langerschen Blasen, die durch eine dünne bindegewebige Lage von einander getrennt sind. Zwischen diesen Langerschen Blasen, also in dem bindegewebigen Strang, der die Blasen voneinander trennt, circuliert die Blutflüssigkeit. Gegen den Darm hin treten jedoch die Langerschen Blasen mehr und mehr zurück, die Lacunen werden zahl-

reicher und weiter, bis schließlich der eigentliche Darm von einem rein lacunären Bindegewebe umgeben ist. In diesen Lacunen nun sammeln sich die Blutkörperchen in solcher Menge an, daß mitunter eine Abgrenzung von Zellen wegen ihrer dicht gepreßten Lage überhaupt nicht mehr möglich wird und dadurch leicht ein zelliges Gewebe vorgetäuscht werden kann. Aber dieser Täuschung wird man sofort enthoben, wenn man solche Stellen berücksichtigt, an denen die Blutkörperchen weniger dicht liegen und dadurch auch das wirkliche Bindegewebe zu sehen ist. Eine solche Stelle zeigt Fig. 12, das einer beliebigen Stelle des Darmes entnommen ist. Unten in der Zeichnung sind noch die letzten LANGER-

Fig. 12.

Blutkörperchen und Lacunen am Darm. *bl*, Blutkörperchen; *dep*, Darmepithel; *gm*, Grenzmembran; *i*, Lacunen; *lbl*, LANGERsche Blasen. Vergr. 160.

schen Blasen (*lbl*) zu sehen, die schon ziemlich ausgedehnte Lacunen zwischen sich erkennen lassen. Nach oben zu verschwinden die Blasen vollständig und wir haben hier dann das typische lacunäre Gewebe, das vom Darmepithel durch eine homogen erscheinende Grenzschicht (*gm*) getrennt wird. Oben ist noch ein Teil des Darmepithels (*dep*) zu erkennen, das auch hier durch die schiefe Schnittrichtung mehrschichtig erscheint, in Wirklichkeit doch nur einschichtig ist. In der lacunären Schicht finden sich nun die Anhäufungen von Blutkörperchen (*bl*), die die Lacunen (*l*) meistenteils ganz ausfüllen; dann sieht das Gewebe aus wie wir es in Fig. 10 und 11 vor uns haben. In Fig. 12 nun sind die Lacunen (*l*) nur teilweise mit Blutkörperchen ausgefüllt, daher sind auch

die bindegewebigen Stränge gut sichtbar, die die einzelnen Lacunen voneinander trennen, und die dazu geeignet sind, faserige Ausläufer dicht anliegender Blutkörperchen vorzutäuschen. Hier sind die Blutkörperchen fast vollständig geschwunden und nur noch in vier größeren Komplexen (*bl*) vorhanden, während die übrigen Lacunen (*l*) leer erscheinen. Ebenso ist in Fig. 3 zu erkennen, daß die Blutkörperchen zeitweise ziemlich dicht die Lacunen (*l*) des fibrillären Bindegewebes ausfüllen können. Durch diese Lacunen hindurch wandern die Blutkörperchen gegen das Darmepithel zwecks Nahrungsaufnahme hin und zurück.

Wenn dies »zellige Bindegewebe« nun nur aus Blutkörperchen bestehen soll, dann muß man doch auch annehmen, an andern Stellen des Körpers Ansammlungen von Blutkörperchen zu finden, die ein gleiches Aussehen zeigen müßten wie hier am Darm und aus denen man ebenfalls, mit vielleicht noch größerer Sicherheit, den oben gezogenen Schluß folgern könnte. Nun finden sich in der Tat an allen Stellen des Körpers, zwar nicht immer regelmäßig, aber doch ziemlich häufig, Ansammlungen von Blutkörperchen, die ein ganz gleiches Aussehen zeigen, wie hier am Darm, und die sich ebenfalls durch eine andre Farbe von dem umliegenden Bindegewebe abheben. Solche Ansammlungen habe ich an allen Stellen des Körpers angetroffen und auch hier ergab das Studium immer gleiche Resultate. Zwischen den Langerschen Blasen des Eingeweidesackes, an den Geschlechtsorganen, in der Leber, im Mantel sowohl als auch im Schwellgewebe, überall lassen sich solche mehr oder weniger großen Komplexe auffinden, die sich in nichts von denen des Darmkanales unterscheiden.

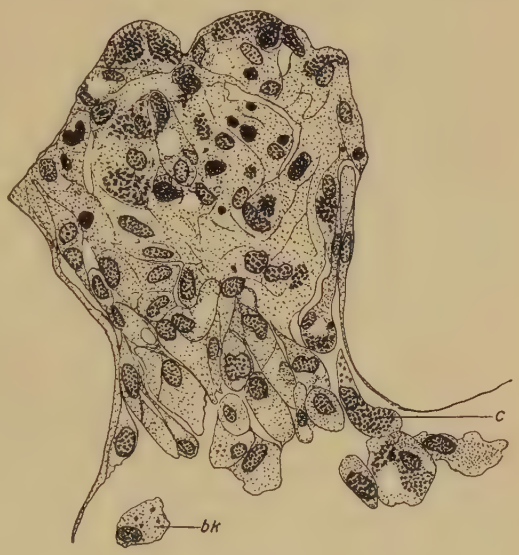

Fig. 13.

Blutkörperchen in der Niere. *bk*, Blutkörperchen; *c*, Concrementhaltige Blutkörperchen. Vergr. 672.

Ebenso finden sich in den Lacunen der Niere solche Anhäufungen, wie Fig. 13 zeigt. Hier ist eine Falte des Nierenepithels so dicht mit Blutkörperchen angefüllt, daß es zum Teil ganz unmöglich war, die einzelnen Blutkörperchen gegen einander abzugrenzen, darum sind auch in der Abbildung die Zellgrenzen dort, wo die Blutkörperchen am stärksten zusammengedrängt liegen, nur eben angedeutet, während sie nach unten zu mehr und mehr auseinandergehen und hier mit Sicherheit als Blutzellen (*bk*) erkannt werden können. Außerdem liegen überall »Nahrungsballen« und Excretstoffe (*c*) in den einzelnen Zellen in verschiedener Menge verteilt. Um diesen Komplex hätte man sich nach oben zu das Nierenepithel zu denken, das in der Zeichnung fortgelassen ist. Der wichtigste Faktor für die Richtigkeit dieser Annahme ist wohl die Tatsache, daß sowohl in Arterien als auch im Herzen selbst derartige Anhäufungen von Blutkörperchen anzutreffen sind. Gerade dieses letzte Vorkommen auch im Herzen, und zwar in zahlreichen Komplexen, was ja nach der Behauptung eigentlich gefordert werden müßte, zeigt sicher zur Genüge, daß das sogenannte »zellige Bindegewebe« am Darm mit Darmbindegewebe oder überhaupt mit Bindegewebe nichts zu tun hat. Von einem eigentlichen Darmbindegewebe kann wohl mit Ausnahme des fibrillären Bindegewebes und der bindegewebigen Lage, die sich im Pericard und im Herzen um den Enddarm herumzieht und hier zur Stütze der Darmmuskulatur dient, nicht mehr gesprochen werden.

B. Das lacunäre Gewebe.

1. Die Langerschen Blasen.

a) Literaturübersicht.

In einer im Jahre 1856 erschienenen Arbeit über das Gefäßsystem der Teichmuschel beschreibt Langer das Vorhandensein von Blasen im Mantel, die ihm höchst rätselhaft erschienen. »Legt man ein Stück frischen, noch nicht collabierten Mantels am besten so unter das Mikroskop, daß man einen Querschnitt des noch aufgequollenen Gewebes zwischen den beiden Epithelialschichten mit einem Deckgläschen fixiert, so findet man noch in dem besprochenen Fasergewebe gerundete helle Blasen von verschiedenen Größen; Zellenkerne haben sie keine, und da sie stellenweise auch miteinander verschmelzen, so können sie kaum für Zellen gehalten werden.« Langer vermutete daraufhin, daß er hier die lange gesuchten Schwellnetze im Körper von *Anodonta* vor sich hätte, durch deren Füllung mit Wasser die enorme Volumvermehrung des Fußes und der beiden Mantelränder bedingt würde. Im Anschluß an diese Beobachtung versuchten nun Kollmann und auch Griesbach diese Schwellnetze zu injizieren, während zur gleichen Zeit von Flemming nachgewiesen wurde, daß diese großen, runden Blasen wirkliche Zellen sind, und daß sie eines Kernes nicht entbehren. Es kam daraufhin zu einem ziemlich heftigen Streit zwischen Kollmann und Flemming, der erst nach mehreren Jahren zugunsten Flemmings entschieden

wurde. Daß Langer keine Kerne in den Blasen vorfand, beruhte nach Angaben Flemmings darauf, daß einmal die Methode von Langer noch ganz unzureichend war, dann aber besonders an dem ungünstigen Untersuchungsobjekt, da bei *Anodonta* die Kerne im frischen Zustande wegen ihrer wandständigen Lage sehr schwer zu erkennen sind, während solche bei *Mytilus* viel leichter aufzufinden wären. Kollmann und auch Griesbach fanden in diesen Langerschen Blasen ebenfalls keine Kerne; sondern die Kerne, die Flemming als in den Blasen liegend annimmt, liegen in dem umgebenden Bindegewebe, überall trafen sie jedoch Blutkörperchen in den Blasen an. Aber trotzdem wollte es Griesbach nie gelingen, durch Injektion vom Herzen aus diese Räume mit Injektionsmasse anzufüllen.

Im Gegensatz zu den Arbeiten von Griesbach und Kollmann ist Flemming durch seine Injektionen zu ganz entgegengesetzten Resultaten gekommen. Er injizierte mit Berliner Blau und Glyzerinleim »bald vom Herzen aus, bald durch Einstich in die Kreisvene des Mantels, den Rand oder den oberen centralen Teil desselben«. Aber bei sämtlichen Injektionen ist es ihm nie gelungen, die Langerschen Blasen zu füllen, sondern die Masse drang stets zwischen den Blasen vor, wie er das an solchen Stellen, wo die Masse eben anfing sich auszubreiten, sehr leicht konstatieren konnte. In der Injektionsmasse liegen nun überall auseinandergerückte Lücken, die den Langerschen Blasen entsprechen und somit nicht als Teile der Blutbahn angesprochen werden können. Untersucht man nunmehr einen Schnitt durch das frische Gewebe, so sieht man an den Stellen, an denen keine Injektionsmasse vorgedrungen ist, eine Menge großer blasser Kugeln die dort, wo sie dichtgedrängt liegen, reihenweise aneinander geordnet sind. Besonders deutlich erkennt man bei *Mytilus*, daß einer jeden solchen Blase ein scharf umschriebener Kern zukommt. Flemming nahm nunmehr an, daß in jedem solchem blasigem Hohlraume eine Zelle liegt; er wurde auch noch durch folgenden Versuch in seiner Ansicht bestärkt: »Wenn man das Deckglas anhaltend drückt und beklopft, während man zugleich den Rand des Präparates betrachtet, so sieht man die hier befindlichen Kugeln in einer Weise ihre Form verändern und flottieren, welche über das Flüssigsein ihres Inhaltes keinen Zweifel zuläßt.« An solchen Stellen, wo diese Blasen dicht aneinander liegen, mußte es nun, wenn ihnen keine besondere Wand zukäme, möglich sein, den Inhalt einer Blase in die benachbarte hinüberzudrücken. Dies wollte ihm aber nie gelingen; Flemming nahm daher für diese Blasen eine eigne Wandung an und nannte sie »Schleimzellen«. Wie schon gesagt, konnte Kollmann in diesen Zellen keine Kerne entdecken, der Eindruck von Schleimzellen würde hervorgerufen: 1) durch die Wandung des umliegenden Gallertgewebes, 2) durch die in der Wand liegenden Bindesubstanzkörperchen, 3) durch den coagulierten Faserstoff der Hämolymphe, der sich bei der Behandlung mit Reagentien in den Lacunen niederschlagen solle und häufig, jedoch nicht immer, Blutkörperchen in das Coagulum einschlösse. In einer späteren Arbeit sucht Flemming nochmals durch erweiterte Untersuchungen zu beweisen, daß die Langerschen Blasen wirkliche Zellen seien und gar nichts mit der Blutbahn zu tun hätten.

Leydig schlägt in dieser Frage einen Mittelweg ein; er bespricht ein großmaschiges Gallertgewebe von *Anodonta*, das im frischen Zustande aus Blasen zu bestehen scheint. In diesen Blasen findet Leydig zwar Kerne und stimmt hier vollkommen mit Flemming überein, spricht jedoch diesen Blasen die Bedeutung von Zellen ab.

Auch Blundstone beschreibt im Bindegewebe der Mollusken Zellen "of enormous size" die den Langerschen Blasen homolog sind, von Ray Lancaster "vesicular Cells" genannt werden und Glykogen enthalten.

Im Jahre 1885 untersuchte dann Schüler das Bindegewebe von *Anodonta* speziell auf die Langerschen Blasen hin; sowohl in Kochsalzlösung als auch in 33%iger Kalilauge gelang es ihm einzelne Blasen zu isolieren und dadurch den wirklichen Charakter von Zellen nachzuweisen. Durch Injektionen ist es ihm nie gelungen, die Blasen mit Farbstoff zu füllen; er stimmt am Schluß seiner Arbeit vollkommen mit den Ansichten Flemmings über die Natur dieser Zellen überein. Diese Untersuchungen wurden noch bestätigt durch Drost, dem es ebenfalls gelang, bei *Cardium edule* die Langerschen Blasen zu isolieren. Auch dieser Autor schließt sich vollkommen an Flemming an.

Bei der Untersuchung des Mantels gelang es Apathy aus einem Stück, das 24—48 Stunden in 30%iger Salpetersäure maceriert wurde, die Schleimzellen als intakte, mit selbständigen Wandungen versehene Bläschen zu isolieren, die glattrandig waren oder aber durch den Druck des Deckgläschens runzlich zusammenfielen, im übrigen aber zeigten sie denselben Charakter wie auf Schnitten.

Auch Ménégaux ist derselben Ansicht wie Flemming: «Mes recherches m'amènent donc a confirmer les idées de Flemming, et à considérer les vésicules de Langer, non pas comme les coupes des lacunes, mais comme des cellules conjonctives à noyau marginal et facilement visible», läßt es jedoch dahingestellt, ob hier eine eigne Wandung vorhanden ist, die dann allerdings so innig mit dem umgebenden Bindegewebe verbunden wäre, daß man sie nicht davon unterscheiden könne.

Eine eingehende Beschreibung der Langerschen Blasen finden wir noch in der Arbeit von Pekelharing über das Bindegewebe der Auster, auf die wir speziell bei Behandlung des Inhaltes der Blasen noch näher eingehen wollen.

b) Verbreitung.

Über die eigentliche Verbreitung der Langerschen Blasen im Körper von *Anodonta* finden sich keine genauen Angaben. Flemming beschreibt zwar das Vorhandensein dieser Blasen überall wo Schwellnetze existieren sollten, wird jedoch schon von Kollmann widerlegt, der das Fehlen solcher Schleimzellen in der Niere, Fußspitze und freiem Mantelrande mit Sicherheit nachgewiesen hat. In seinen späteren Arbeiten hat Flemming diese Tatsachen vollkommen anerkannt, er spricht aber doch noch von Schwellnetzen, womit er die Blutbahnen zwischen den Langerschen Blasen meint. Es würde jedoch besser sein, den Ausdruck Schwellnetze speziell auf den freien Mantelrand und auf die Fußkante anzuwenden, da doch hier der Ort der eigentlichen Schwellung liegt, während durch die Füllung der Lacunen zwischen den Langerschen Blasen noch keine Schwellung oder doch nur eine sehr geringe erzielt werden kann. Ein Blick auf Fig. 14 zeigt wohl zur Genüge, was für eine starke Ausdehnung im Körper von *Anodonta* diese Langerschen

Blasen (*lbl*) erlangt haben. Wir haben hier einen Schnitt durch die Mitte des Fußes eines noch jungen männlichen Tieres. Der Darm ist sechsmal getroffen, und zwar haben wir oben zuerst den Dünndarm (d_1), dann den Kristallstieldarm ($kstd_2$) und darauf den Enddarm (*ed*), der hier schon eine ziemlich starke Typhlosolis (*t*) ausgebildet hat. Darauf folgt wieder ein Querschnitt des Dünndarmes (d_2), dann ein zweiter durch den Kristallstieldarm ($kstd_1$), der in seinem Innern einen ziemlich umfangreichen Kristallstiel (*kst*) beherbergt, und zum Schluß nochmals ein Schnitt durch den Dünndarm (d_3), der also im Ganzen dreimal getroffen ist. Alle diese Darmabschnitte sind nun in dieses maschige Gewebe eingebettet, das bis dicht an die Epithelien herangeht und von diesen nur durch einige wahre Lacunen getrennt ist. Ebenso sehen wir diese Verhältnisse in Fig. 2, 10, 11, 12; überall drängen sich die LANGERschen Blasen (*lbl*) bis dicht an das

Querschnitt durch den Fuß. d_1, d_2, d_3, Dünndarm; *dr*, Drüsen; *ed*, Enddarm; *h*, Geschlechtsorgane, Hoden; *kst*, Kristallstiel; $kstd_1$, $kstd_2$, Kristallstieldarm; *lbl*, LANGERsche Blasen; *m*, Grenzmuskelzug; *pr*, Protractor und äußerer Ast des Retractor anterior; *ra*, innerer Ast des Retractor anterior; *rep*, Retractor posterior; *t*, Typhlosolis. Vergr. etwa 10.

Fig. 14. (Erklärung nebenstehend.)

Epithel oder an die Typhlosolis heran. Zwischen diesen Zellen liegen auch alle übrigen Organe des Eingeweidesackes eingebettet. In Fig. 14 sehen wir die allerdings noch schwach ausgebildeten männlichen Geschlechtsdrüsen (*h*) umgeben von diesen Zellen, die überall die Geschlechtsorgane dicht umschließen, und ebenso dicht die Muskelfasern umgeben. Auch die einzelnen Leberschläuche (*l*, Fig. 15) sind mit ihren letzten Enden zwischen die LANGERschen Blasen (*lbl*) eingebettet, die sich allerdings später gegen das Innere der Leber mehr und mehr verlieren, um einem wahren lacunären Gewebe Platz zu machen. Vom Eingeweidesack aus dringen die Blasen am Darm ent-

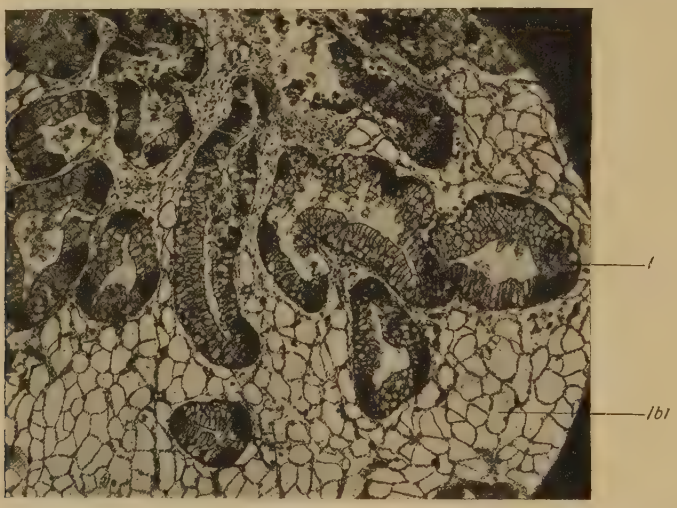

Fig. 15.
Schnitt durch Leber. *l*, Leberschläuche; *lbl*. LANGERsche Blasen. Vergr. 46.

lang gegen den Magen vor, und finden sich direkt über dem fibrillären Bindegewebe zwischen diesem und der Leber zuweilen in starker Ausbildung vor. Ein gleiches Vordringen läßt sich auch am Enddarm bemerken. Auch an diesem Darmabschnitte werden sie stets angetroffen und finden sich selbst dann noch, wenn der Darm schon in das Pericard eingetreten ist und bereits die Herzmuskulatur zu erkennen ist, die dann, immer stärker werdend, die Zellen allmählich verdrängt. In Fig. 4 lassen sich die LANGERschen Blasen (*lbl*) noch an der rechten Seite außerhalb der angelegten Herzmuskulatur deutlich erkennen. In Fig. 6 sehen wir dann hinter dem Herzen die LANGERschen Blasen wieder auftauchen, die in ziemlicher Anzahl den Enddarm dicht umschließen

und die auch in die Typhlosolis eindringen und diese wenigsten am oberen Ende ganz ausfüllen (*lbl*).

Ein weiteres wichtiges Gebiet für das Auftreten der Langerschen Blasen ist der Mantel. Mit Ausnahme des freien Mantelrandes füllen sie den ganzen Zwischenraum zwischen den beiden Epithelien dicht aus und erstrecken sich von den Anfängen der Pericardialdrüse in dichter Anhäufung quer über den ganzen Mantel bis zum schwellfähigen Teile des Mantelrandes. So sind die Blasen jedoch nur angeordnet, wenn das Tier blutleer gemacht ist. Im wirklichen Leben sind die Lacunen zwischen diesen Blasen mit Blutflüssigkeit angefüllt; öffnet man einer lebenden Muschel die Schalen, so sieht man, daß die beiden Mäntel bedeutend gegen den Schalenmantelraum hervorgewölbt sind (vgl. Schwanecke Fig. 38); durch einen Einschnitt in diese Teile kann man leicht nachweisen, daß diese Hervortreibung durch Blutansammlung bedingt ist. Wir müssen also für die Blutbahn zwischen den Langerschen Blasen des Mantels eine größere Ausdehnungsfähigkeit annehmen als für die des Eingeweidesackes. Dasselbe hat auch Flemming durch Injektionen nachgewiesen. Gerade in dem centralen, wenig muskulösen Mantelteile lagen die Blasen soweit auseinander, daß er an ein Kunstprodukt glaubte; er wußte jedoch noch nichts von den Mantelreservoiren, in die das Blut wenn der Fuß nicht geschwellt ist — und das ist doch meistens der Fall — aufgenommen wird. Auf diese Fragen kommen wir jedoch bei der Behandlung der Schwellung nochmals zurück; nur soviel sei hier schon gesagt, daß man es keineswegs mit abgeschlossenen Blutreservoiren zu tun hat, sondern daß allein die Lacunen zwischen den Langerschen Blasen zur Aufnahme des Blutes dienen.

Auf Schnitten ist nun von den ausgedehnten Lacunen nichts mehr zu erblicken, abgesehen davon, daß an einzelnen Stellen Ansammlungen von Blutkörperchen liegen geblieben sind, die die Wandung aber auch nur an diesen Stellen erweitert haben; sonst liegen die Langerschen Blasen dicht aneinander (Fig. 17) und das konservierte Gewebe unterscheidet sich in keiner Art und Weise von dem des Eingeweidesackes. Nach Rawitz sollen im Mantel der Raduliden und bei *Pecten Jacobaeus* keine Schleimzellen vorkommen. Bei *Limnaea* kommt im Mantel ein Gewebe vor, das sich aus Faserbündeln, die sich überall durchflechten, zusammensetzt und in dessen Maschen große runde Zellen eingelagert sind. Wir dürfen wohl mit Sicherheit annehmen, daß diese runden Zellen den Langerschen Blasen entsprechen, zumal es gelang, sie ebenfalls durch Maceration in 30% Alkohol zu isolieren und dadurch eine den Zellen zugehörige Wandung nachzuweisen; ebenso kommt bei

Helix im Mantel ein ähnliches Gewebe vor. Brock beschreibt ganz allgemein bei Gastropoden ein Gewebe, das aus großen Zellen besteht, die nie durch Ausläufer in Verbindung treten und in wechselnder Anzahl in einer fast homogen erscheinenden Intercellularsubstanz liegen; er bezeichnet sie als Plasmazellen, die nach seinen Angaben und auch nach Angaben andrer Autoren den Flemmingschen Schleimzellen identisch sind.

Über das Vorkommen von Langerschen Blasen in den Mundlappen finden sich in der Literatur mehrere Angaben, die für die Najaden ein solches Vorhandensein verneinen. Flemming nimmt wohl als einziger an, daß auch in den Mundlappen der Najaden seine Schleimzellen vorkommen, während dies von allen andern Autoren bestritten wird. In einer besonderen Arbeit über die Mundlappen der Lamellibranchiaten beschreibt Thiele für *Mytilus* das massenhafte Auftreten dieser Zellen und stimmt in diesem Punkte ganz mit Flemming überein. Bei *Mytilus* tritt die Intercellularsubstanz gegen die Schleimzellen bedeutend zurück; die letzteren lassen nur kleine Räume zwischen sich und verleihen dem ganzen Organ ein derbes Gefüge. Dasselbe Verhalten findet sich bei *Ostrea edulis* wieder; aber hier lassen die Langerschen Blasen schon weite Lacunen zwischen sich entstehen. Bei *Lithodomus dactylus* treten die Blasen noch mehr gegen das lacunäre Gewebe zurück, während sie bei den Najaden endlich ganz fehlen. Ebenso soll in den Mundlappen von *Dreissena polymorpha*, *Modiolaria marmorata*, *Capsa fragilis* ein ebenso lacunäres Gewebe vorkommen, wie bei den Najaden, während für *Modiola barbata* das Vorkommen von Langerschen Blasen behauptet wird. Das lacunäre Gewebe der Najaden soll für die Mundlappen charakteristisch sein, blasiges Gewebe, wie bei *Mytilus* und *Ostrea* soll nur ausnahmsweise vorkommen. List, der dieselben Verhältnisse beschreibt, stützt sich in dieser Beziehung wohl auf die Arbeit von Thiele. Nach meinen eigenen Untersuchungen bin ich ebenfalls zu dem Ergebnisse gelangt, daß in den Mundlappen von *Anodonta* die Langerschen Blasen vollkommen fehlen, wie das ja auch Siebert in seiner Arbeit behauptet.

Kurz zusammengefaßt läßt sich über die Ausdehnung der Langerschen Blasen sagen, daß wir sie überall im ganzen Körper vorfinden, mit Ausnahme der Organe, die stark mit Blut versorgt werden oder in denen sich eine starke Blutzirkulation vorfindet; außerdem fehlen sie in den schwellfähigen Teilen: Fußkante und freier Mantelrand.

c) Histologie.

α) Struktur des ganzen Gewebes.

Betrachtet man ein Stück frisches Gewebe aus dem centralen Mantelteile, so sieht man es zusammengesetzt aus einem feinmaschigen Gewebe, in dessen Falten eben die Langerschen Blasen als rundliche, mattglänzende Körper eingeschlossen liegen; bei *Limnaea* erscheinen sie glasartig durchscheinend und etwas weniger stark lichtbrechend als Fettzellen. Setzt man ein solches Gewebsstück längere Zeit der Einwirkung von Wasser aus, so sind die glänzenden Kugeln verschwunden und man sieht nur noch das maschige Bindegewebe; an Stelle der Blasen sind jetzt nur noch Hohlräume vorhanden. Ein Kern ist am frischen Gewebe von *Anodonta* schwer, bei *Mytilus* leichter zu konstatieren. An Schnitten durch konserviertes Material fehlen die runden Blasen; an ihrer Stelle erscheinen Lücken im Gewebe, die durch dickere oder dünnere, kernhaltige bindegewebige Scheidewände voneinander getrennt sind In diesen Lücken läßt sich nun an Schnitten leicht ein Kern nachweisen, der immer wandständig liegt und von einer dünnen Protoplasmazone umgeben ist.

Die Schleimzellen verleihen nach Flemming den Schnitten ein Äußeres, wie es pflanzliches Gewebe darbietet. An Gefrierschnitten erscheinen die Langerschen Blasen als große runde oder ovale Zellen mit »brillant contents«, die bei längerer Behandlung mit Wasser ihren Inhalt entleeren, abgesehen vom Kern und einer schmalen Protoplasmaschicht. Leydig vergleicht dieses Gewebe aus dem Mantel mit dem Fettgewebe und der Chorda dorsalis der Fische, und in der Tat sieht seine Abbildung 36, Taf. X ähnlich aus wie Fig. 45, wo er ein Stück Mantel abbildet. Auch Apathy vergleicht das konservierte Gewebe mit dem Fettgewebe der höheren Tiere. Zwischen diesen Schleimzellen und den Schleim absondernden Drüsenzellen soll nach ihm ein allmählicher Übergang existieren. Wohl aus dem Grunde nur, weil Flemming die Langerschen Blasen Schleimzellen genannt hat, »ohne irgend ein Präjudiz« damit zu fällen, hält Apathy die Drüsenzellen für Abkömmlinge dieser Langerschen Blasen und schreibt dem Bindegewebe allein die Absonderung des Schleimes und zum Teil auch diejenige der Schale zu.

In letzter Zeit hat Schaffer dieses Gewebe nochmals untersucht und gelangt zu dem Resultat, daß es vollkommen den chordoiden Stützgeweben gleicht, für das er folgendes Postulat aufgestellt hat. »Isolierbare Blasen, welche in vivo mit einer Flüssigkeit prall gefüllt sind.

Diese Flüssigkeit wird durch Osmium zur Gerinnung gebracht. Eine Membran mit dünnstem Protoplamaüberzug, der an einer Stelle den Kern umschließt, umhüllt diese Flüssigkeit. Wo diese Zellen dicht aneinander grenzen, gewinnt das Gewebe ein sehr chordaähnliches Aussehen«. Ein ähnliches zellig-blasiges Gewebe soll sich auch noch bei Decapoden, z. B. beim Flußkrebs finden, doch ist es ihm nicht gelungen, dessen Aufbau aus einzelnen isolierbaren Blasen nachzuweisen.

Nach Cuénot sollen im Körper der Decapoden, der Sipunculiden und wahrscheinlich auch bei den Tunicaten den Langerschen Blasen ähnliche Zellen vorkommen, denen auch die Funktion der Nahrungsspeicherung zugeschrieben wird. Jedenfalls können wir feststellen, daß für das Bindegewebe der Mollusken das Auftreten von Langerschen Blasen charakterisisch ist, die sich bei den verschiedenen Familien wohl durch die Häufigkeit ihres Vorkommens und auch durch ihre Größe unterscheiden lassen, jedoch in bezug auf die Histologie einen allgemeinen Bauplan aufweisen.

β) Struktur der einzelnen Zellen.

In der ganzen Klasse der Mollusken wird die Lage des Kernes (*k*) als wandständig beschrieben, der durch eine deutliche Kernmembran abgegrenzt ist und häufig noch einen feinen Protoplasmaüberzug erkennen läßt, der sich um die ganze Blase herum auszubilden scheint, jedoch zuweilen so fein werden kann, daß es schwer fällt, denselben überall nachzuweisen (Fig. 16). Vom Kern aus ziehen zarte Fäden durch die Blase hindurch (*p*), so daß der Kern wie bei pflanzlichen Zellen, an protoplasmatischen Fäden aufgehängt erscheint. Bei *Mytilus* liegen die Kerne dicht der Wand an, sie sind kugelrund, zeigen eine deutliche Kernmembran und ragen mit dem andern Ende frei in den Blasenraum hinein. Im Kern selbst sind 1—2, seltener mehr Nucleolen zu erkennen; das Chromatin ist nur in wenigen Komplexen zusammengelagert, zuweilen sind noch Spuren intranucleärer Netze zu erkennen. An den Kernen läßt sich vielfach eine dünne fein granulierte Protoplasmazone nachweisen, in der öfters glänzende Körperchen anzutreffen sind, die sich mit Osmium schwarz färben und demnach Fettröpfchen (*ft*) sind. Die Größe der Blase schwankt im Mantel von *Mytilus* zwischen 40 und 100 μ, die Mehrzahl zeigt eine etwas längliche Form, die Kerne haben einen Durchmesser von 6—9 μ, meist jedoch zeigen sie eine normale Größe von 7—8 μ. Bei *Anodonta piscinalis* zeigen die Kerne ebenfalls eine runde Form, liegen wandständig und sind von einer deutlichen Kernmembran umgeben. Ihre Größe ist etwas verschieden von der bei

Mytilus, indem hier die Kerne nach Angaben von Flemming 8—12 μ groß sind.

Eine einzelne Langersche Blase aus dem Mantel von *Anodonta* zeigt Fig. 16. Der Kern (*k*) liegt auch hier der rechten Seite der Blasenwand dicht an und ist von einer deutlichen Kernmembran umgeben, die nach außen noch eine feine Zone feinkörnigen Plasmas erkennen läßt. Im Kern ist ein großer Nucleolus zu erkennen und ein deutliches Chromatinnetz. Der Gehalt an Chromatin in diesen Kernen ist sehr wechselnd; an einzelnen Kernen lassen sich neben einem allerdings ziemlich großen Nucleolus nur wenige Chromatinklümpchen erkennen; andre zeigen ein deutliches Chromatinnetz (Fig. 16). Häufig sind auch zwei Nucleolen in diesen Kernen zu sehen, daneben ein wohl ausgebildetes Chromatinnetz oder aber das Chromatin hat sich in viele kleine Komplexe zusammengezogen, sodaß der ganze Kern gekörnelt erscheint. Mehr als zwei Nucleolen habe ich nie entdecken können, selten finden sich Kerne, in denen gar keiner gebildet ist und wo das Chromatin in mehreren größeren Klumpen angeordnet ist. Allgemein läßt sich sagen, daß die Kerne der Langerschen Blasen gegenüber den Kernen des übrigen Bindegewebes relativ chromatinarm sind. Vom Kern aus, der in vielen Fällen durch eine feine Protoplasmabrücke mit der Wandung der Blase verbunden ist, spannen sich feine Protoplasmafäden (*p*) nach allen Richtungen der Blase aus, die wieder untereinander verschmelzen können und so ein Netzwerk in der Zelle bilden. Die Fäden in Fig. 16 liegen nicht alle in einer Ebene, sondern sind aus einem dickeren Schnitt in eine Ebene gezeichnet. Man kann hier auch nicht mit Sicherheit unterscheiden, ob der Kern nicht doch noch durch eine Protoplasmabrücke befestigt ist, da der Schnitt oberhalb oder unterhalb des Kernes geführt, leicht diese Verbindung abgetrennt haben kann. Zur Orien-

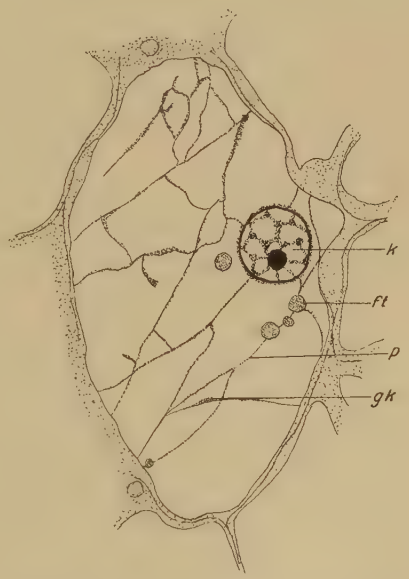

Fig. 16.

Langersche Blase. *ft*, Fetttröpfchen; *gk*, Glykogenkörnchen; *k*, Kern; *p*, Plasmafäden. Vergr. 932.

tierung sind die angrenzenden Langerschen Blasen mitgezeichnet; von einer eigentlichen Wandung der Zelle kann man hier nichts erblicken, da die Grenze des Bindegewebes ebenso gut eine solche vortäuschen kann, wenn auch keine eigentliche Wandung vorhanden wäre.

Auf den Protoplasmafäden lassen sich feine Körnchen (*gk*) erkennen, die durch Osmiumsäure geschwärzt werden und die als Glykogenkörnchen aufzufassen sind. Außerdem liegen in den Zellen noch Fetttröpfchen (*ft*) in verschiedener Anzahl und Größe meist in der Nähe der Kerne. Die Fettröpfchen können in einer Zelle in großer Anzahl vorkommen, sodaß diese schon einen großen Teil der Zelle ausfüllen können. Bei *Paludina* sollen im Mantelgewebe in den Langerschen Blasen außerdem noch einzelne Pigmentkörnchen vorkommen. Bei *Anodonta* konnte ich von einem solchen Vorkommen nichts entdecken. Auch in den Langerschen Blasen der Auster, die hier einen Durchmesser von 30 bis 50 μ haben, soll nach den Angaben von Pekelharing Fett in verschiedenen großen Tröpfchen vorhanden sein, die hier hauptsächlich am Rande der Zelle gelegen sind; im Gegensatz hierzu hat Semper in diesen Zellen bei Pulmonaten kein Pigment und auch kein Fett nachweisen können.

Leydig beschreibt dieses Gewebe von *Paludina*, *Arion* und *Helix*; Es besteht aus großen blasigen Zellen, die einen kleinen wandständigen Kern besitzen, eine eigene Wandung der Zellen hat er nicht nachweisen können. Wie schon oben gesagt, ist es ganz unmöglich, an einem Schnitte durch das Gewebe eine den Blasen zugehörige eigene Wandung zu konstatieren. Schüler will durch Chlorgoldbehandlung sehr hübsche Bilder bekommen haben, wodurch der Inhalt der Blase rotviolett gefärbt wurde und außerdem eine deutliche Zellmembran zu erkennen war. Schaffer erhielt den Zellinhalt durch Behandlung mit Cochenillealaun nach Osmiumkonservierung leicht gefärbt; Hämalaun-Eosin soll die Membran besonders scharf färben. Durch einen mir allerdings selbst unerklärlichen Vorgang ist es mir gelungen, die Wandung der Langerschen Blasen deutlich zu färben: und zwar durch Resorcin-Fuchsin-Färbung. Während die elastischen Fasern dunkel gefärbt sind und sich, wie an allen andern derartigen Präparaten deutlich von dem bloßen Bindegewebe abheben, sind an zwei meiner Präparate die Wandungen der Blasen rotviolett gefärbt und mit Leichtigkeit zu erkennen. Zwischen diesen Wandungen ist das Bindegewebe wie gewöhnlich nur schwach gefärbt, so daß eine Verwechselung mit diesem vollkommen ausgeschlossen ist. An den Stellen, an denen die Wandungen nicht

senkrecht getroffen sind, also in eine mehr oder weniger breite Fläche auseinandergezogen scheinen, da hat auch diese ganze Fläche jenen rotvioletten Farbton angenommen. Alle diese Zellen, selbst wenn sie noch so dicht aneinander liegen, sind von einer feinen rotvioletten Linie umzogen.

d) Glykogen und seine Bedeutung.

Was nun den eigentlichen Inhalt dieser Langerschen Blasen anbetrifft, so war man über dessen Natur lange im Zweifel. Flemming erkannte zwar, daß der Inhalt flüssig war und sich bei längerer Einwirkung von Wasser entleerte, wagte jedoch nicht, irgend eine Entscheidung zu treffen und nannte diese Zellen der Bequemlichkeit halber »Schleimzellen«. Schüler bezeichnet den Inhalt als wasserklar; dies ist jedoch wenig zutreffend, vielmehr erscheinen die Zellen im frischen Präparat weißlich glänzend, opalisierend. Den ersten Nachweis über den Inhalt der Langerschen Blasen verdanken wir Blundstone. Spaltet man einen Mantel der Länge nach und behandelt ihn weiter mit Jodlösung, so erscheint das ganze Gewebe punktiert mit dunkelbraunen Punkten, die sich bei der mikroskopischen Untersuchung als Langersche Blasen herausstellen und dessen Inhalt die dunkelbraune Farbe angenommen hat. Bringt man in frischem Gewebe eine Blase zum Platzen, so ergießt sich aus ihr ein trübes Wölkchen, das allmählich im umgebenden Wasser verschwindet. Blundstone extrahierte nun den Inhalt dieser Blasen, indem er mehrere Mäntel mit heißem Wasser behandelte und diese Lösung mit Alkohol versetzte; er bekam einen weißen Niederschlag, den er in Wasser wieder löste, er erhielt so eine »bluish opalescent fluid«. Mit dieser Lösung machte er nun mehrere Reaktionen und wies damit einwandfrei nach, daß der Inhalt aus Glykogen besteht. Als Reaktion führt Blundstone an:

1. Mit Jodlösung nimmt die Lösung eine Mahagonifarbe an, die beim Erwärmen verschwindet und beim Erkalten wieder auftritt.

2. Beim Erwärmen mit Fehlingscher Lösung tritt keine Reaktion ein.

3. Erwärmt man die Lösung ungefähr 10 Minuten lang mit »Saliva« auf 30—35°, so tritt die Fehlingsche Reaktion ein. Es ist das ein Zeichen, daß das Glykogen in Zucker abgebaut wird, und daß es eben dieser Zucker ist, der die Fehlingsche Reaktion bedingt.

4. Mit 60% Alkohol entsteht ein Niederschlag.

Vielfach findet sich in der Literatur die Angabe, so auch in der vor kurzem erschienenen Arbeit von Schwanecke, daß nach Formol-

konservierung dieses trübe würde und öfters gewechselt werden müsse »wegen der schleimreichen Objekte«. Die chemische Untersuchung einer solchen getrübten Flüssigkeit zeigte mit Sicherheit, daß die Trübung nur durch das Glykogen hervorgerufen wird, das in Formol löslich ist und allmählich aus den Langerschen Blasen heraus diffundiert; die schleimabsondernden Drüsenzellen werden zwar auch eine Trübung hervorrufen, die jedoch bedeutend hinter der des Glykogens zurücktritt.

Das Vorkommen von Glykogen zeigt innerhalb der Klasse der Mollusken eine weite Verbreitung. Barfurth hat durch eigene Untersuchungen das Vorkommen von Glykogen in fast allen Organen der Mollusken, speziell der Gastropoden, nachgewiesen. Über die Beziehung des Glykogens zur Muskulatur macht sich auch hier das Gesetz geltend, daß der Glykogengehalt im umgekehrten Verhältnis zur Tätigkeit des Muskels steht; außerdem finden die Beobachtungen Ehrlichs eine glänzende Bestätigung, »die kontraktilen Muskelfasern selber enthalten nur wenig Glykogen, die zwischen ihnen liegenden Bindegewebszellen aber stapeln dasselbe in ungeheuren Mengen auf«. In der Tat findet sich das Glykogen in reichlichen Mengen in den Langerschen Blasen, die, wenn das Tier gut ernährt ist, fest mit Glykogenschollen angefüllt sind (Fig. 10, *lbl*). Hier sind die meisten Langerschen Blasen mit diesen Reservestoffen prall gefüllt, die bei Mallory-Färbung eine schöne blaue Farbe annehmen. Es scheint mir, daß sich das Glykogen nach Zenker-Konservierung schwer aus der Langerschen Blase durch Wasser wieder herausziehen läßt, auf vielen Präparaten ist der Inhalt der Langerschen Blase erhalten und das Glykogen füllt mehr oder weniger die ganze Zelle aus (Fig. 6, 10). Auf nicht gefärbten Schnitten erscheint es nach Zenker-Konservierung als feine, hellglänzende stark lichtbrechende Körnchen; nach Osmiumbehandlung erscheint der Inhalt der Zelle rauchgrau gefärbt, löst sich aber viel leichter wieder in Wasser auf, so daß bei nachträglicher Färbung wenig oder gar kein Inhalt mehr zu erkennen ist. Daß der Inhalt wirklich als Reservestoff aufgefaßt werden muß, haben schon Claude Bernard und Bizio nachgewiesen. Von dem Gewebe bei *Mytilus* sagt Creyghton »a tissu specially devoted to glycogen, just as the adipose tissu of vertebrates in specially devoted to fat«.

Über die Funktion des Glykogens läßt sich einmal mit Sicherheit nachweisen, daß wir es hier mit einer Aufspeicherung ungeheurer Mengen von Nahrungsstoffen zu tun haben. Kollmann, der die Zellnatur der Langerschen Blasen nicht anerkannte, führt zur Stütze seiner An-

nahme auch an, daß die Lacunen »keinen solchen Schleimzelleninhalt aufweisen, wenn das Tier längere Zeit gehungert hat und blutarm ist«. Merkwürdiger Weise ist diese Tatsache von den Gegnern Kollmanns gar nicht berücksichtigt, da sie doch mit unzweifelhafter Sicherheit beweist, daß wir in den Langerschen Blasen Zellen vor uns haben, die bei gut genährten Tieren mit Reservestoffen angefüllt sind, dagegen leer erscheinen, wenn das Tier längere Zeit gehungert hat und die aufgespeicherte Nahrung aufgebraucht ist.

Auf eine weitere Bedeutung des Glykogens hat bereits Creyghton hingewiesen, der das Glykogen für die Ausbildung der Geschlechtsprodukte in Anspruch nimmt. Pekelharing hat in dieser Beziehung Versuche angestellt, auf Grund deren er ebenfalls zu der Überzeugung gekommen ist, daß Glykogen bei der Ausbildung der Eier und Spermatozoen Verwendung findet. In den Monaten November bis März waren die »Glykogenzellen«, wie Pekelharing sie bezeichnet haben will prall angefüllt, während im Mai und Juni diese leer erschienen, in geringerer Anzahl vorhanden waren und auch einen geringeren Umfang besaßen.

e) Herkunft der Langerschen Blasen.

Über die Entstehung dieser Langerschen Blasen kann ich nichts sicheres aussagen; und auch in den früheren Arbeiten finden sich darüber wenige und zum Teil auch falsche Angaben. Kollmann beschreibt im Bindegewebe der Najaden neben den Spindel- und Sternzellen noch rundliche Zellen, die keinerlei Zusammenhang untereinander erkennen lassen und die besonders häufig in der Pericardialdrüse und in den Kiemen vorkommen sollen. Nach allen Beschreibungen, die Kollmann von diesen »Rundzellen« gibt, nach seinen Zeichnungen kann nach meiner Ansicht nur eine Verwechselung mit Blutkörperchen vorliegen, zumal Kollmann behauptet, daß in ihnen häufig größere gefärbte Konkretionen auftreten, die namentlich bei der Untersuchung der Kiemen angetroffen werden. Nun findet sich aber speziell hier eine solche Anzahl von Blutkörperchen, die als Wanderzellen fungieren und fast alle mit Concrementen dicht angefüllt sind, so daß aus diesem Grunde schon eine Verwechslung mit Blutkörperchen möglich erscheint. Daß sie aber wirkliche Bestandteile des Bindegewebes sein sollen, kann ich nicht verstehen, zumal gerade an den Stellen, Kiemen und Pericardialdrüse, an denen sie am häufigsten vorkommen sollen, das Bindegewebe nur sehr spärlich ausgebildet ist. In der Annahme, daß Kollmann Blutkörperchen als seine Rundzellen beschrieben hat, stimme ich

vollkommen mit Herrn W. Fernau überein, der bei genauerer Untersuchung des Bojanusschen Organes zu gleichen Ergebnissen gelangt ist.

Damit will ich nun aber nicht gesagt haben, daß sämtliche, auch von andern Autoren als Rundzellen beschriebene Zellformen als Blutkörperchen aufzufassen wären; im Gegenteil finden sich bei jungen Tieren sehr häufig runde Zellen, die vollkommen mit den von Kollmann beschriebenen Rundzellen übereinstimmen, nur daß in ihnen nie größere Konkretionen auftreten. Aber so viel ich konstatieren konnte, sind diese Zellen nicht schon als Bindegewebszellen zu bezeichnen, sondern wir haben hier noch indifferente, embryonale Zellen vor uns, die sich in Myoblasten, embryonale Bindegewebszellen und auch in Blutkörperchen umbilden können. Für den embryonalen Zustand spricht vor allem der große chromatinreiche Kern, der in gar keinem Verhältnis zum zugehörenden Plasma steht; ferner der Umstand, daß die Zellen häufiger in jungen Tieren angetroffen werden. Hier finden sie sich einmal in den Blutlacunen, dann aber auch in den Geweben, wo sie allmählich durch Formveränderung die verschiedenen Zellarten aus sich hervorgehen lassen. Auch haben diese Zellen gar nicht immer eine fest umschriebene kugelrunde Gestalt, sondern sie sind sehr wohl amöboider Bewegung fähig, wodurch auch eine Verwechselung mit Blutkörperchen möglich erscheint.

In dieser Beziehung können wir die Angaben von Thiele gelten lassen, der einmal den Kollmannschen Rundzellen amöboide Bewegung zuschreibt und der ferner durch große Vacuolenbildung die Langerschen Blasen aus diesen Zellen entstehen läßt, die durch kontinuierliche Übergänge mit den Rundzellen verbunden sind. Auch Thiele ist wohl geneigt, anzunehmen, daß sich die Rundzellen noch auf embryonalem Stadium befinden; er bezeichnet sie demgemäß auch als Plasmazellen oder primäre Bindegewebszellen. Allerdings ist der Name »Plasmazelle« hier nicht zu empfehlen, da leicht eine Verwechselung mit den Brockschen Plasmazellen vorkommen kann, wie Brock die vollkommen ausgebildeten Langerschen Blasen bezeichnet hat. Ebenso ist »primäre Bindegewebszelle« zu verwerfen, da, wie oben gesagt, sich auch Blutkörperchen und Muskelfasern aus ihnen herausbilden können. Ich würde vielmehr vorschlagen, die Zellen als »embryonale, noch keineswegs weiter differenzierte Zellen« zu bezeichnen. Eine gleiche Entstehungsweise der Langerschen Blasen scheint auch Pekelharing anzunehmen; er beschreibt an jungen Tieren am Darm kleine Zellen, aus denen sich die Langerschen Blasen zu entwickeln scheinen.

Lebenslauf.

Am 30. September 1890 wurde ich, Friedrich Wilhelm Adolf Wetekamp, als Sohn des Konditors Heinrich Wetekamp zu Lippstadt, Kreis Lippstadt in Westfalen, geboren. Ich gehöre dem evangelischen Bekenntnis an und bin preußischer Staatsangehöriger. Von Ostern 1896 bis Ostern 1900 besuchte ich die Volksschule zu Lippstadt und trat Ostern 1900 in das dortige Realgymnasium ein. Das Abiturientenexamen bestand ich Ostern 1909 daselbst. Dann ging ich nach Marburg, um mich dem Studium der Naturwissenschaften zu widmen; ich war von Ostern 1909 bis Ostern 1914 in Marburg immatrikuliert. Das Examen rigorosum bestand ich am 11. Februar 1914. In der Folgezeit bereitete ich mich auf das Staatsexamen vor.

Meine akademischen Lehrer waren: Andrée, Bauer, Diels, Harms, Hellinger, Kayser, Korschelt, Mannkopff, A. Meyer, Misch, Natorp, Neumann, Richarz, Schücking, Take, Thiel, Zincke.

Druck von Breitkopf & Härtel in Leipzig.